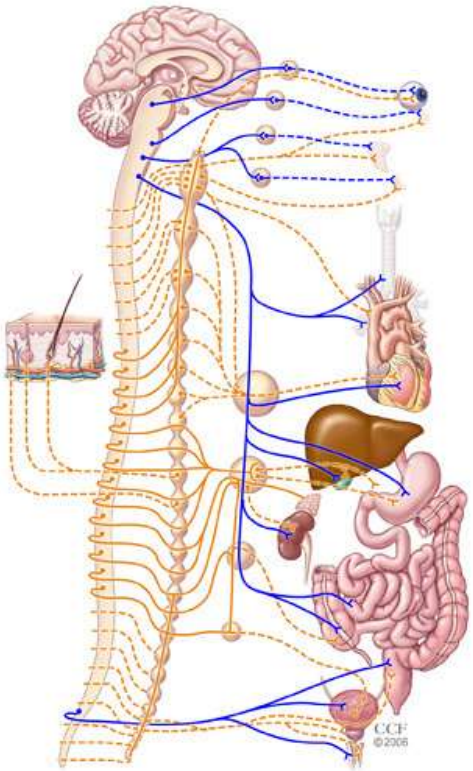

Автономна нервна система

1. Автономна нервна система (АНС) – номенклатура
2. Топографска организация и структурни особености на АНС
3. Основни части на АНС:
   - ✓ симпатикова дял (симпатикова нервна система)
   - ✓ парасимпатиков дял (парасимпатикова нервна система)
   - ✓ ентерална нервна система
4. Автономна инервация на окото и слюнчените жлези
5. Автономни сплетения в гръдната кухина:
6. Автономни сплетения в корема – първични и вторични
7. Автономни сплетения в таза – първични и вторични

Класификация на нервната система

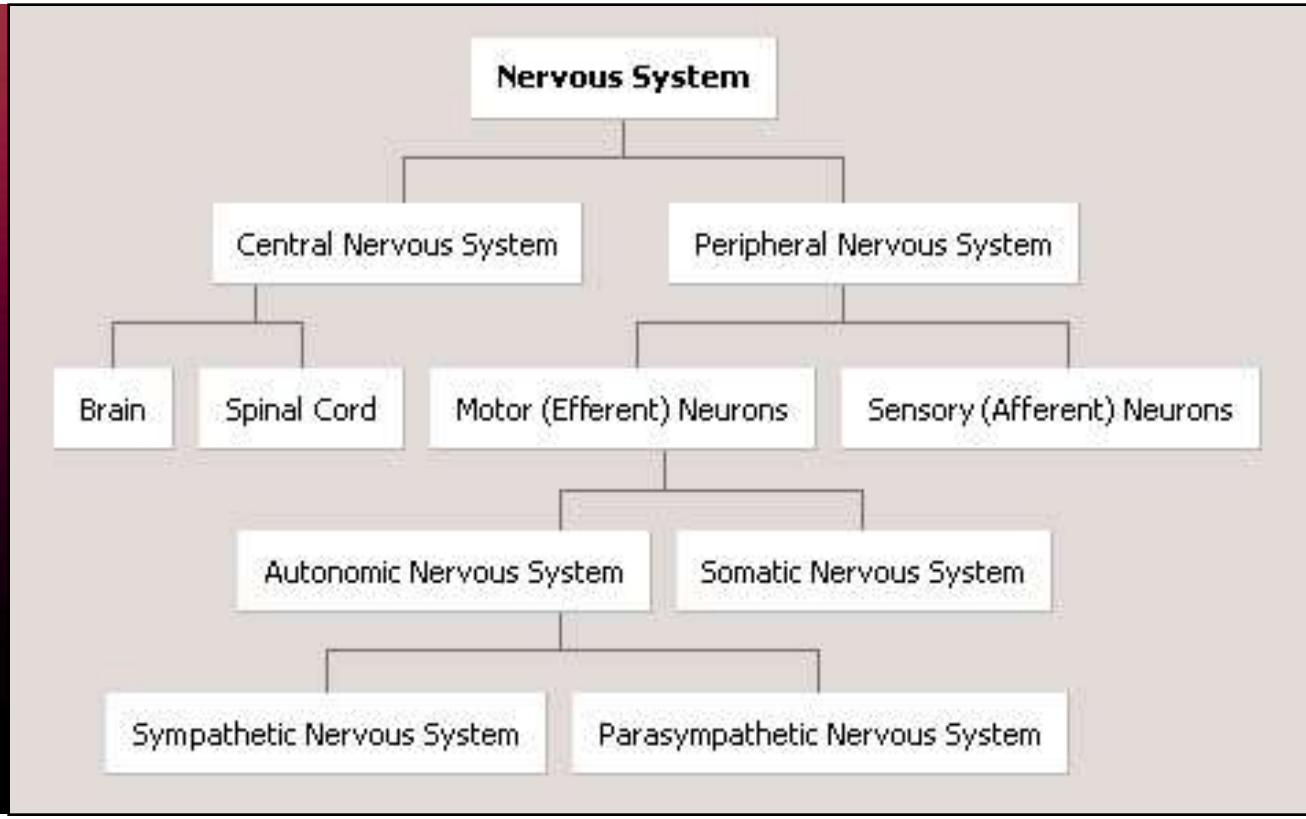

Дефиниция и номенклатура

- **Автономна нервна система (АНС)** – Langley (1898):
  - ✓ висцерална част на периферната нервна система
- **автономен** = auto (сам) + nomos, *Gr. νόμος* (закон)
  - ✓ рефлексни, неволеви движения
  - ✓ автоматична, независима, несъзнателна система
- осъществява инервацията на:
  - ✓ вътрешните органи
  - ✓ жлезите
  - ✓ кръвоносните съдове
  - ✓ гладката и сърдечната мускулатура
- синоними: **вегетативна (ВНС), висцерална**
- основна функция – контролна система за:
  - ✓ регулация и контрол на жизнените функции
    - ➢ размножаване
    - ➢ жизнено важни процеси – циркулация, храносмилане, секреция и екскреция, и др.

John Newport Langley (1852–1925)

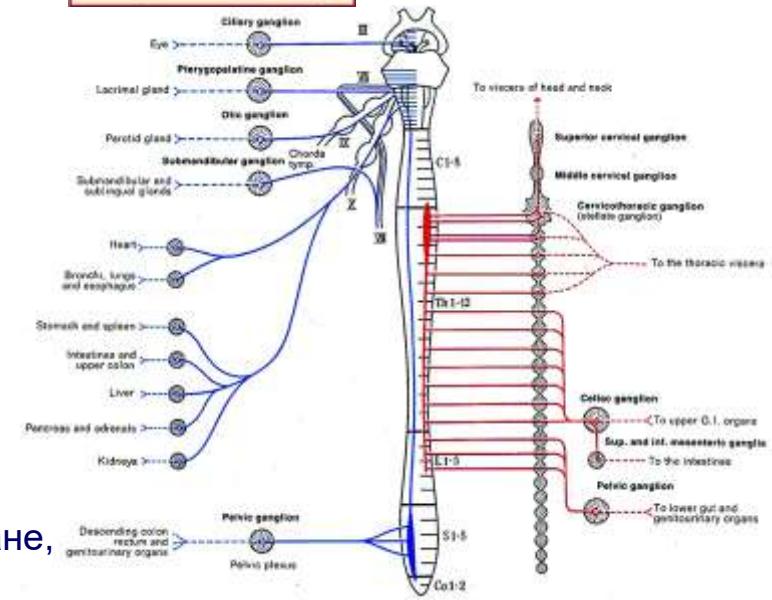

Структурна организация

- **двуневронна еферентна система** (висцерални еферентни неврони):
  - ✓ първи (**преганглионерен**) **неврон** – вътре **в ЦНС**
  - ✓ втори (**постганглионерен**) **неврон** – **в ганглий** или **в плексус** от неврони
- перикариони на висцералните аферентни неврони:
  - ✓ в спиналните или краниалните ганглии

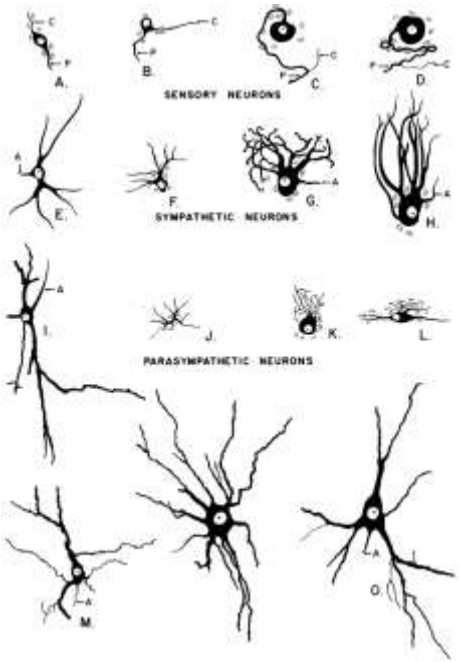

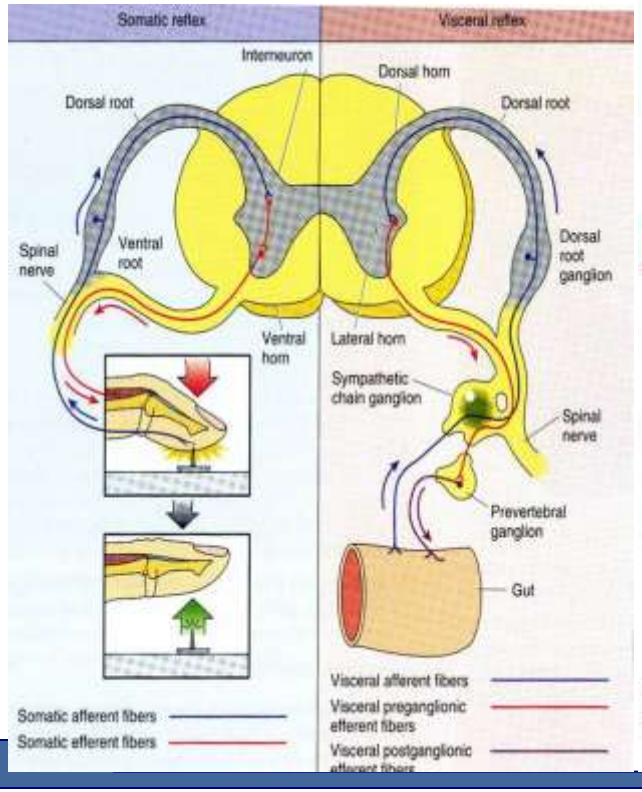

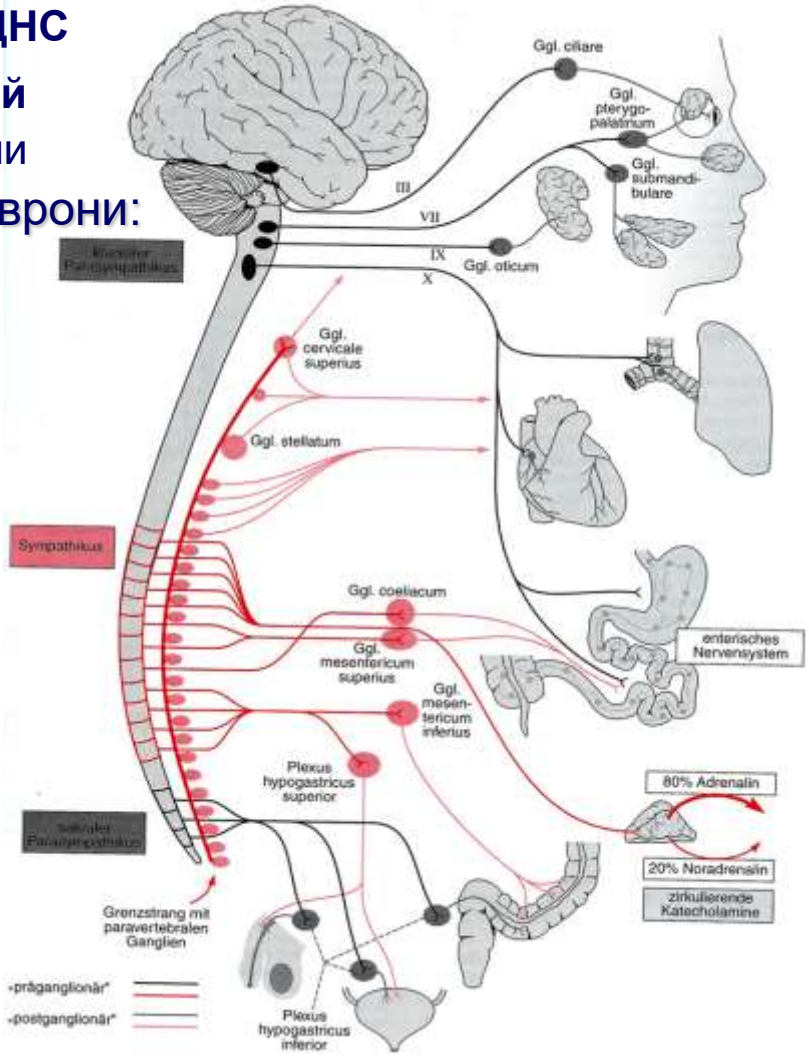

Основни подразделения

- **интегрирана тристранна система** (Langley, 1921):
  - ✓ **симпатикова нервна система**
  - ✓ **парасимпатикова нервна система**
  - ✓ **ентерална нервна система**

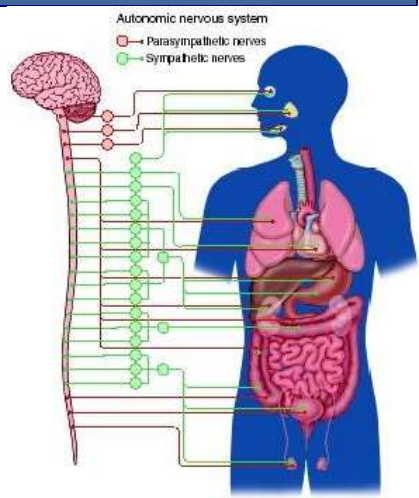

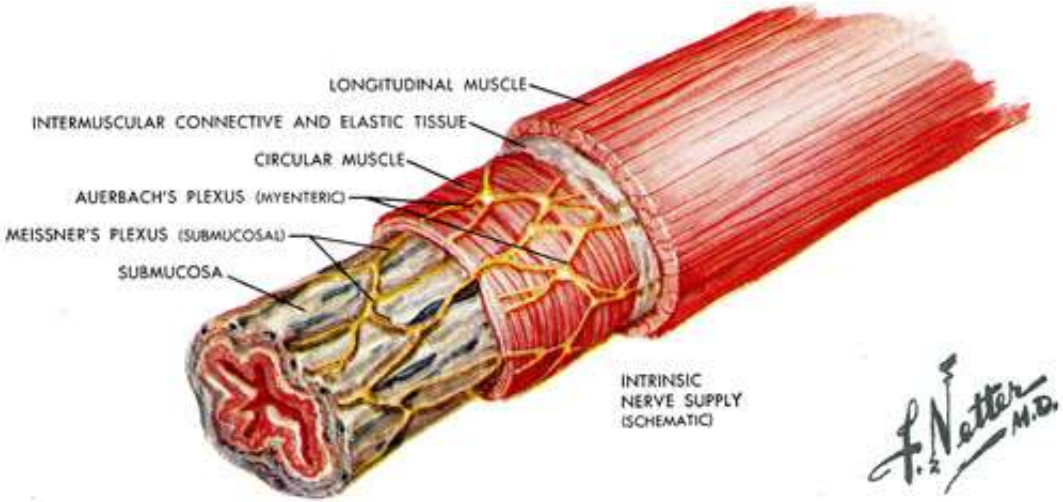

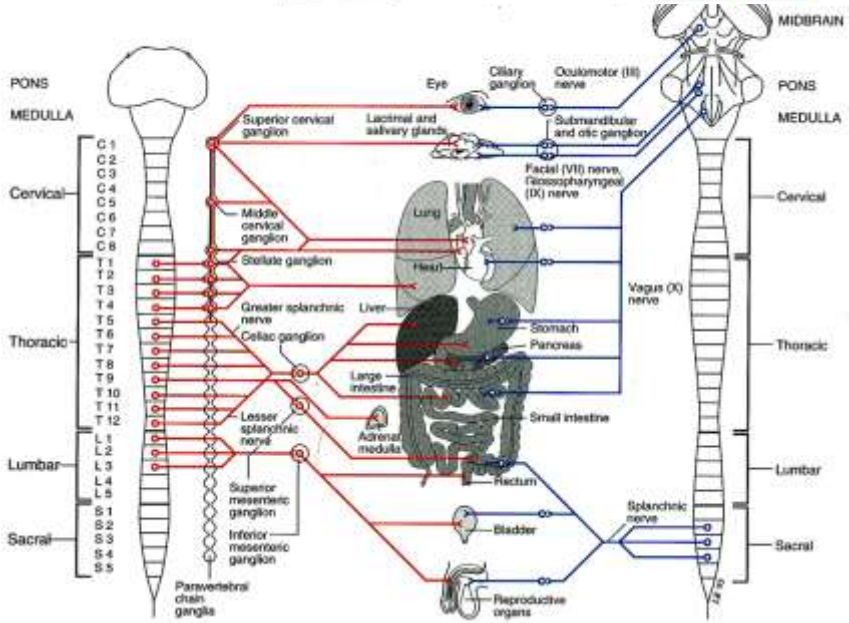

Структурни и неврохимични различия

- **Симпатиков дял:**
  - ✓ приблизително равни по дължина предвъзлови и следвъзлови влакна – по-бавни
  - ✓ симпатиковите ганглии са локализирани в близост до гръбначния мозък
  - ✓ преганглионерните влакна са холинергични (освобождават ACh от терминалите си)
  - ✓ постганглионерните влакна са адренергични (освобождават NA – 98% и A – 2%), изкл. потните жлези и някои артериоли – холинергични
- **Парасимпатиков дял:**
  - ✓ по-дълги предвъзлови миелинови влакна – по-висока скорост на провеждане на нервния импулс
  - ✓ парасимпатиковите ганглии са разположени в близост до или в стената на инервираните структури (интрамурални ганглии)
  - ✓ преганглионерните и постганглионерните влакна са холинергични
  - ✓ по-прецизна инервация – дивергенция 1:3

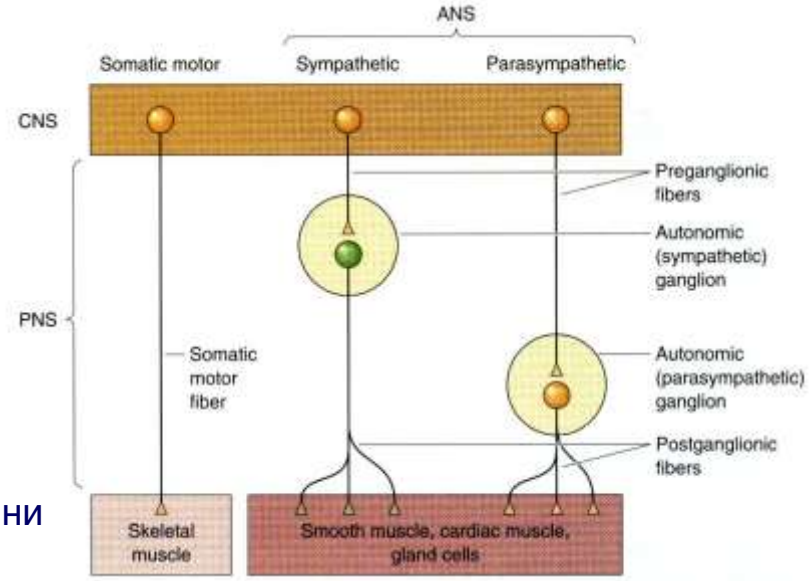

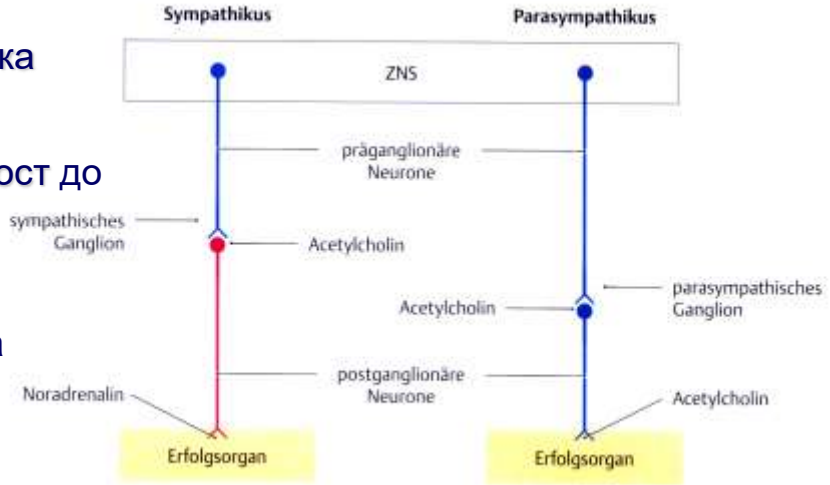

Функционални отнасяния

- **Парасимпатикови реакции:**
  - ✓ генерализирани и **анаболни** – ежедневните вътрешни процеси и поведение
  - ✓ съхранение на телесната енергия при покой, подготвяйки ни за rest and digest
- **Симпатикови реакции**:
  - ✓ масови отговори – **катаболни**
  - ✓ мобилизиране на телесната енергия при стресови ситуации, подготвяйки ни за fight or flight

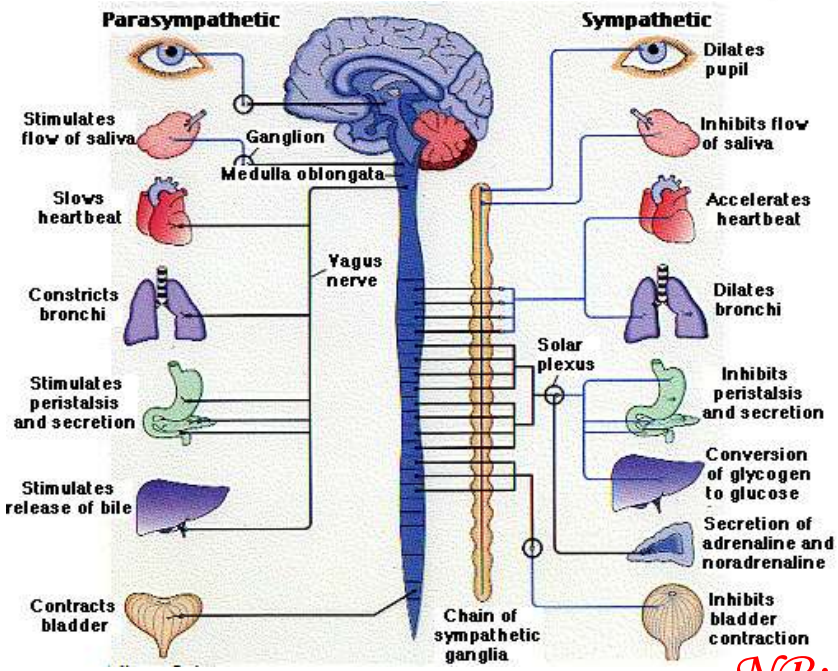

The Autonomic Nervous System

The parasympathetic nervous system, which regulates day-to-day internal processes and behavior, is shown on the left. The sympathetic nervous system, which regulates internal processes and behavior in stressful situations, is shown on the right. Note that, on their way to and from the spinal cord, the nerve fibers of the sympathetic nervous system innervate, or make connections with ganglia, specialized clusters of neuron chains.

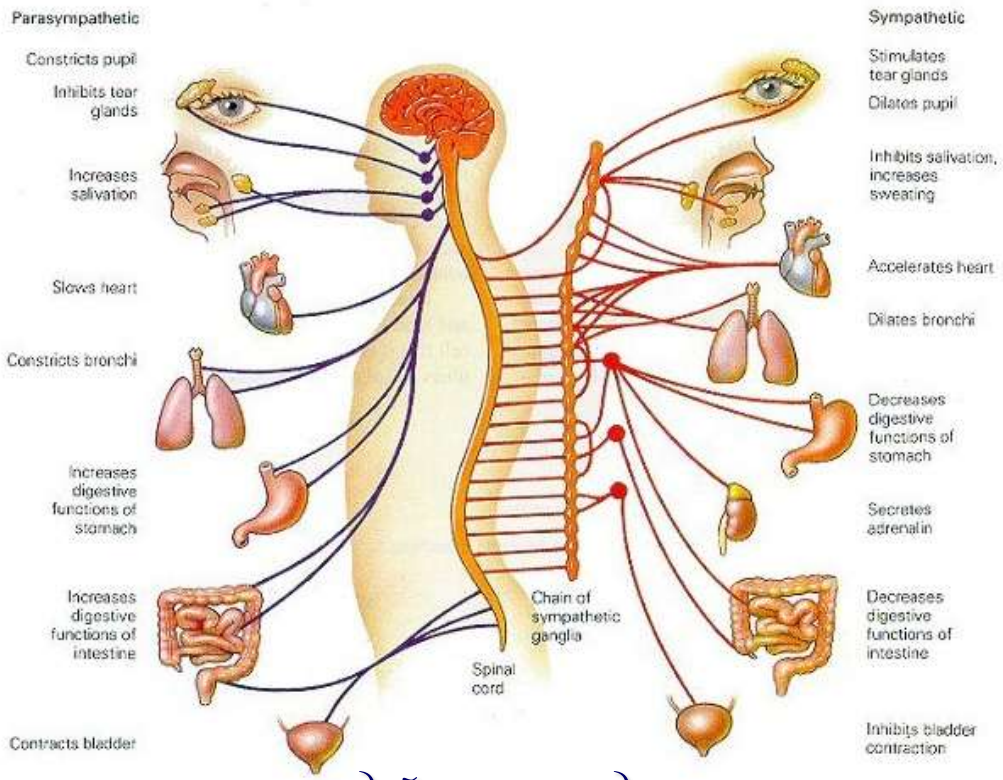

NB: антагонистичните действия на двата компонента на АНС поддържат хомеостазата!

Парасимпатиков дял на АНС

- Краниосакрален дял:
  - ✓ краниален отдел:
    - ➢ черепномозъчни нерви III, VII, IX, X
  - ✓ сакрален отдел:
    - ➢ гръбначномозъчни сегменти S2-S4

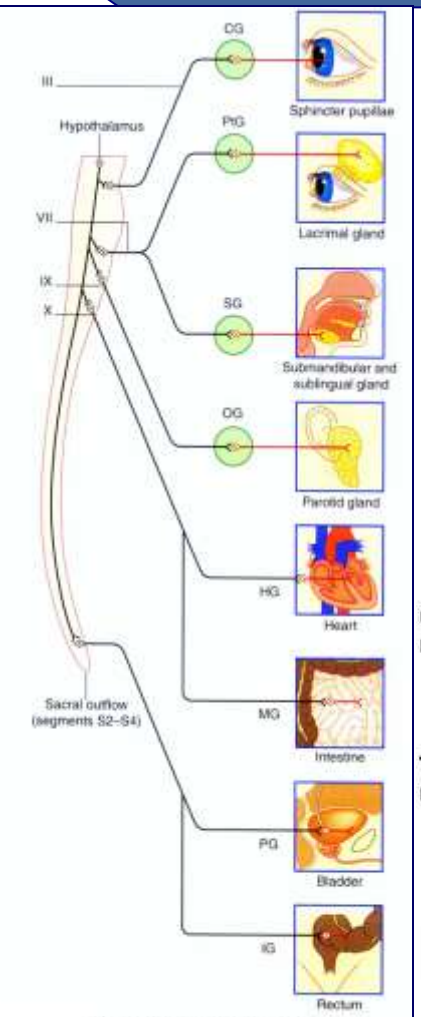

General plan of the parasympathetic system. Ganglionic neurons and postganglionic fibers are shown in red. CG, ciliary ganglion; HG, heart ganglia; IG, intramural ganglia; MG, myenteric ganglia; OG, optic ganglion; PtG, pterygopalatine ganglion; SG, submandibular ganglion.

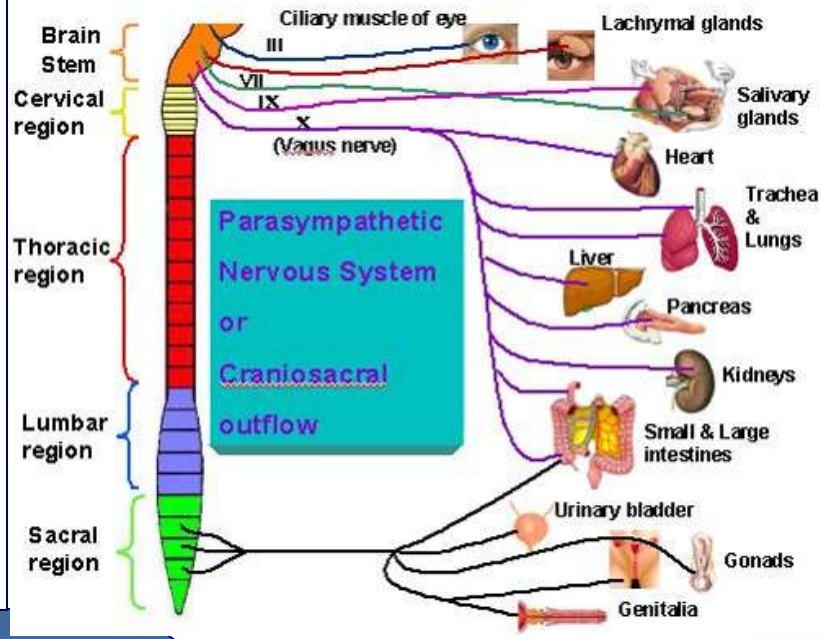

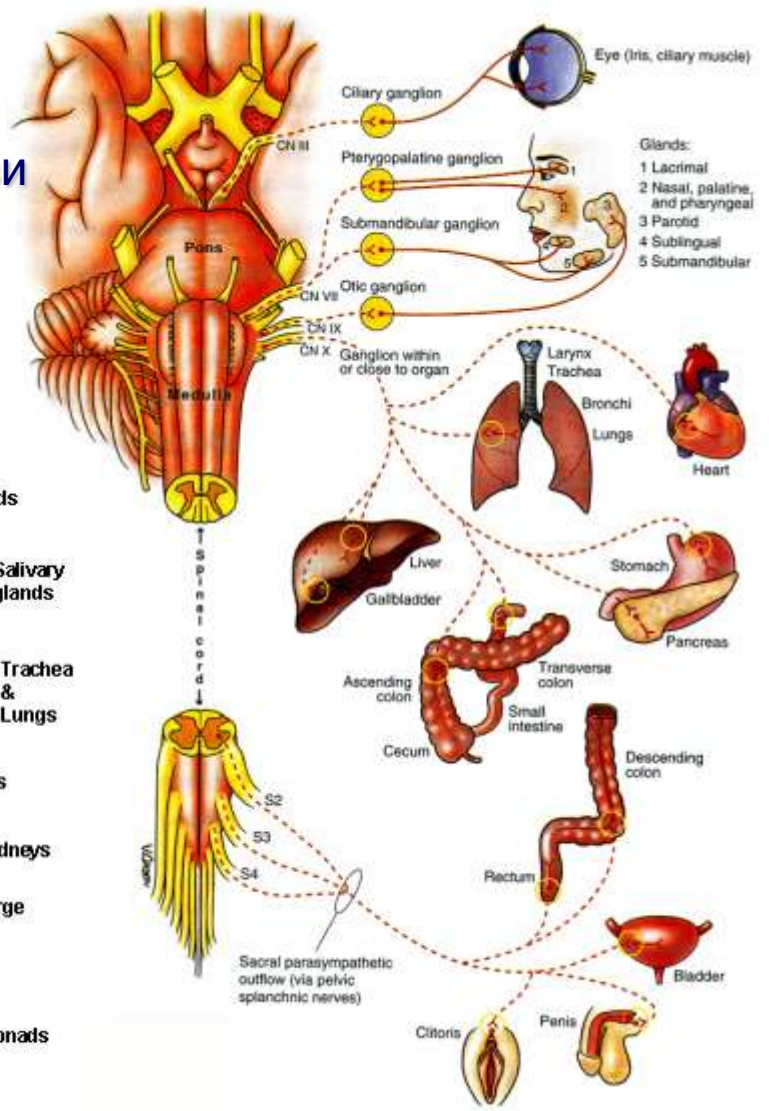

Главова част, *pars cranialis*

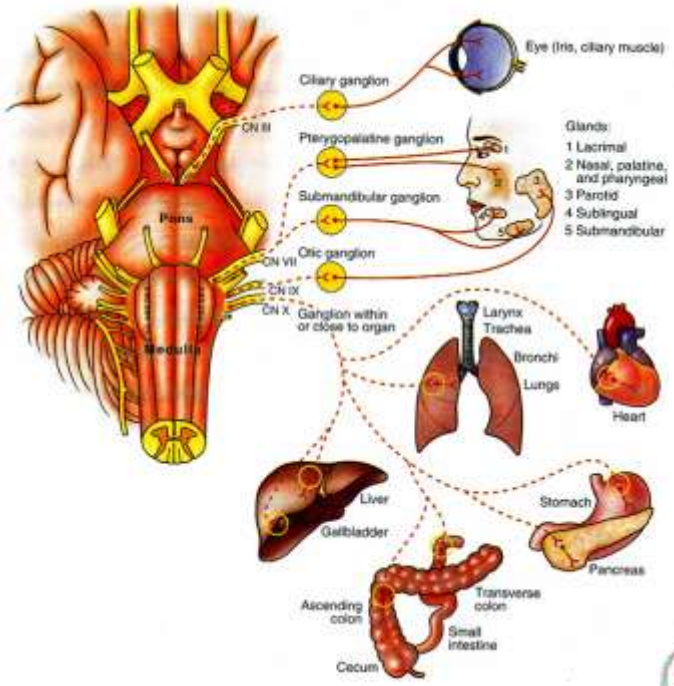

Cranial Nerve	Site of Nucleus	Preganglionic Nucleus	Postganglionic Nucleus	Effector/Function
III	Midbrain	Edinger-Westphal nucleus	Ciliary ganglion	Pupilloconstrictor muscle of iris
				Ciliary muscle
VII	Pons	Superior salivatory nucleus	Submandibular ganglion	Sublingual and submandibular salivary glands
			Pterygopalatine ganglion	Tear glands and glands of the nasal mucosa
IX	Medulla oblongata	Inferior salivatory nucleus	Otic ganglion	Parotid gland
X	Medulla oblongata	Dorsal motor nucleus of the vagus	Cardiac ganglion	S-A and A-V nodes
			Plexuses	Wall of pulmonary tree
				Smooth muscles and glands of gastrointestinal tract to the splenic flexure of the colon
				Kidney

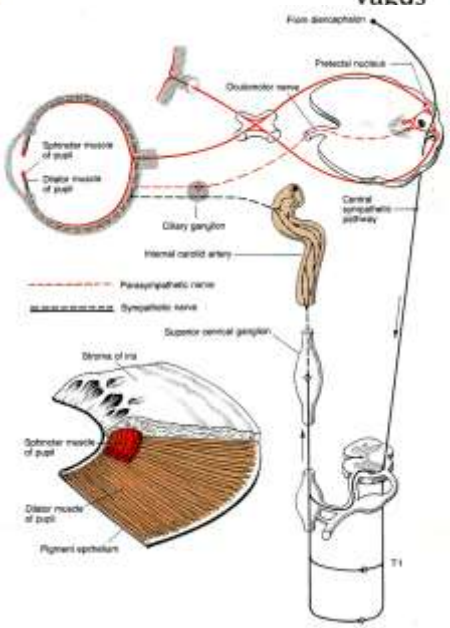

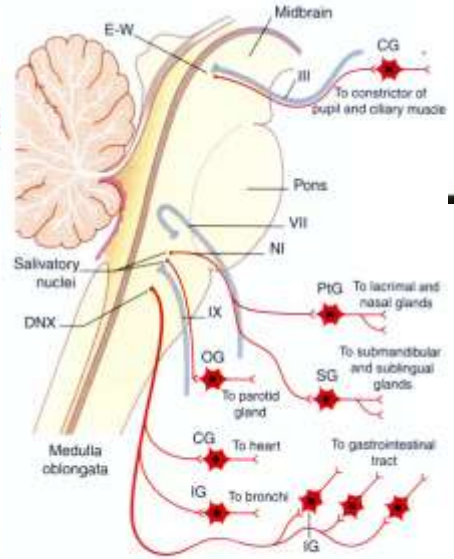

Cranial parasympathetic system. DNX, dorsal nucleus of vagus; E–W, Edinger–Westphal nucleus.

Кръстцова част, *pars sacralis*

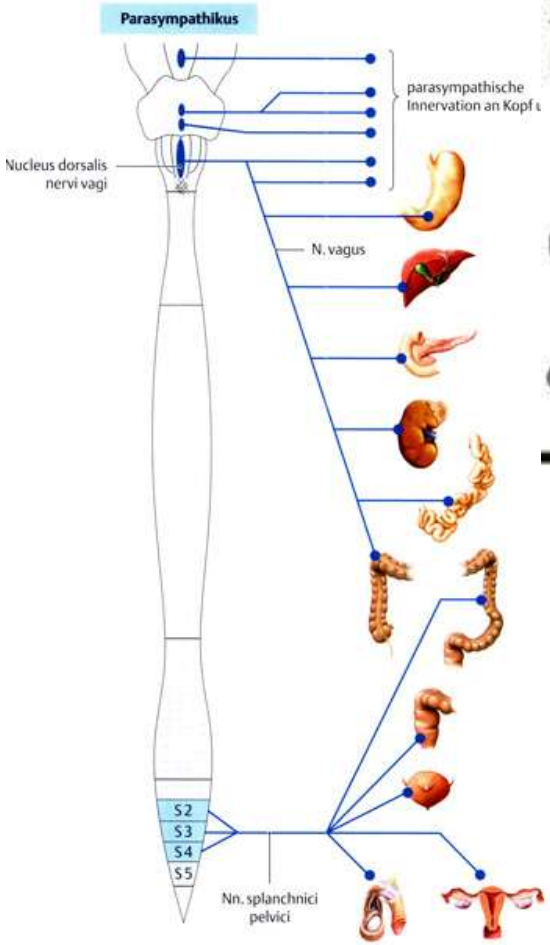

Organ	Preganglionic Neuron Level	Postganglionic Neuron Site	Effect of Stimulation
Distal colon	S2–S4	Intramural ganglion	Enhanced peristalsis
		Hypogastric plexus	Secretion
			Defecation
			Inhibition of anal sphincter
Urinary bladder	S2–S4	Intramural ganglion (vesical plexus)	Contraction of bladder wall
		Hypogastric plexus	Inhibition of urethral sphincter
Genitals	S2–S4	Hypogastric plexus (pelvic plexus)	Vasodilation, penile/clitoral erection

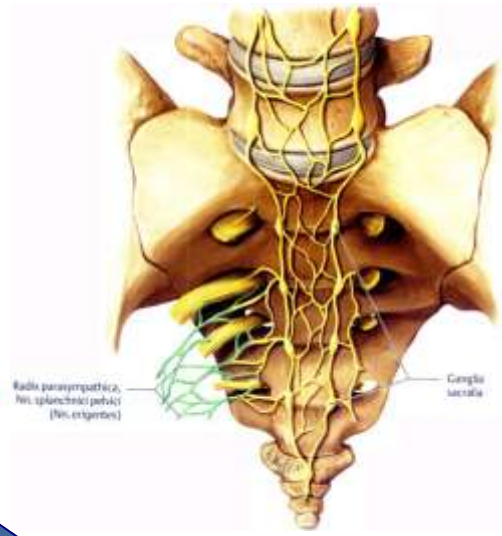

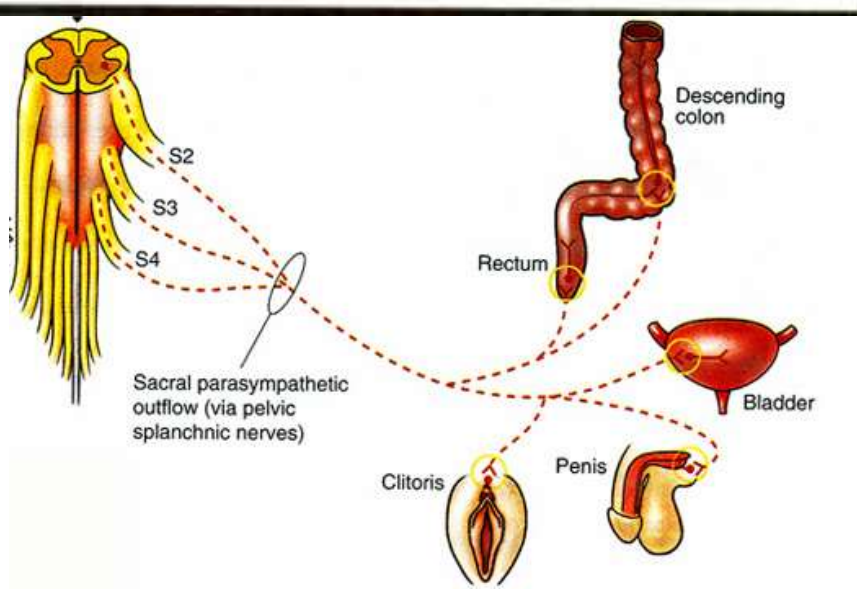

Симпатиков дял на АНС

- Тораколумбален дял – Th1-L2 сегменти:
  - ✓ предвъзлови холинергични неврони
    - ➢ *nucleus intermediolateralis* на гр. мозък
  - ✓ паравертебрални симпатикови ганглии
    - ➢ симпатиков ствол, *truncus sympathicus*
  - ✓ превертебрални симпатикови ганглии
    - ➢ *ganglion celiacum*
    - ➢ *ganglion mesentericum superius*
    - ➢ *ganglion mesentericum inferius*

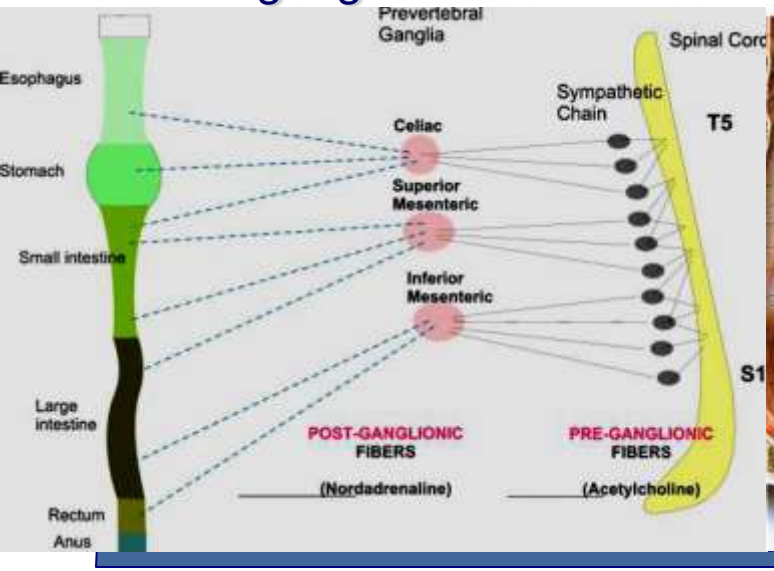

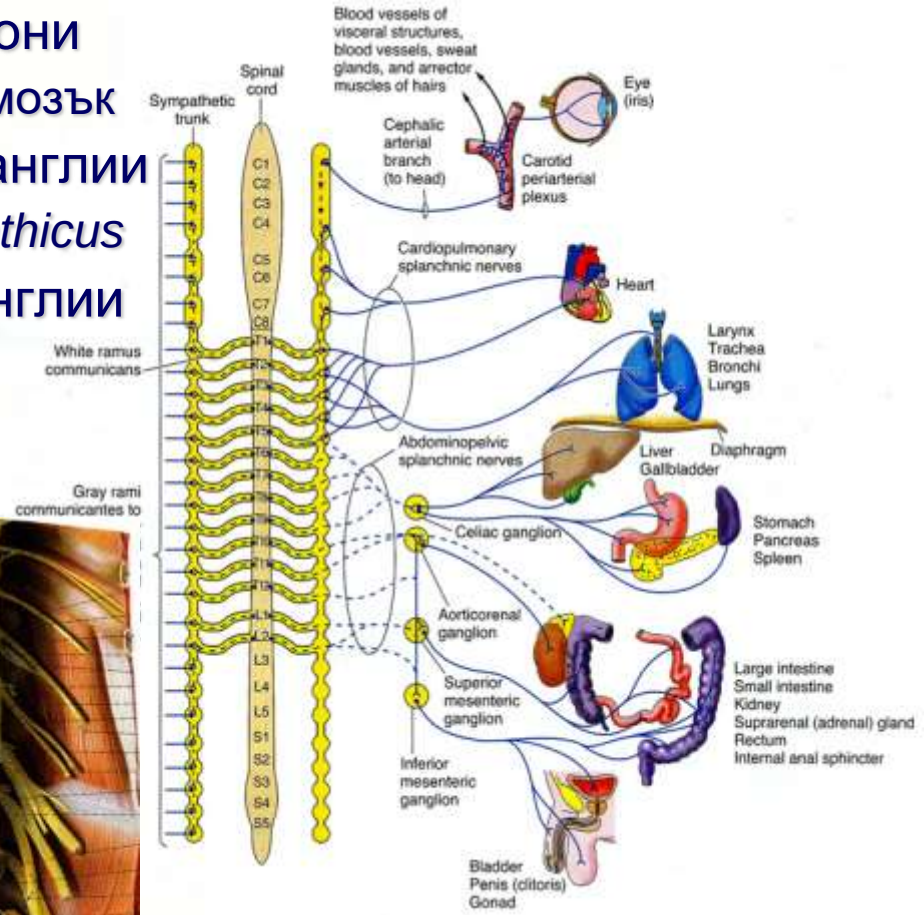

Симпатиков ствол, *truncus sympathicus*

- два симетрични ганглийни ствола:
  - ✓ шийна част – 3 ганглия:
    - ➢ *ganglion cervicale superius* – 2.5-3 cm; между C2 и C3
      - *nervus jugularis*
      - *rr. laryngopharyngei et n. cardiacus cervicalis superior*
      - *n. caroticus internus et nn. carotici externi*
    - ➢ *ganglion cervicale medium* (60%) – 0.7-0.8 cm; ниво C6
      - *r. thyroideus et n. cardiacus cervicalis medius*
      - *ansa subclavian* ← *rr. interganglionaria*
    - ➢ *ganglion cervicale inferius* ⇨ 75%
      ganglion cervicothoracicum (stellatum) – до 2.8 cm
      - *n. cardiacus cervicalis inferior*
  - ✓ гръдна част – 11-12 сегментно разположени ганглии
    - ➢ *n. splanchnicus thoracicus major* – ganglion VI-IX
    - ➢ *n. splanchnicus thoracicus minor* – ganglion X-XI
    - ➢ *n. splanchnicus thoracicus imus* (*n. renalis*) – ganglion XII
  - ✓ поясна част – 3-4 сегментно разположени ганглия
    - ➢ *nn. splanchnici lumbales*
  - ✓ кръстцова (тазова) част – 4-5 ганглия
    - ➢ *nn. splanchnici sacrales*
  - ✓ терминален *ganglion impar* – на ниво Co1

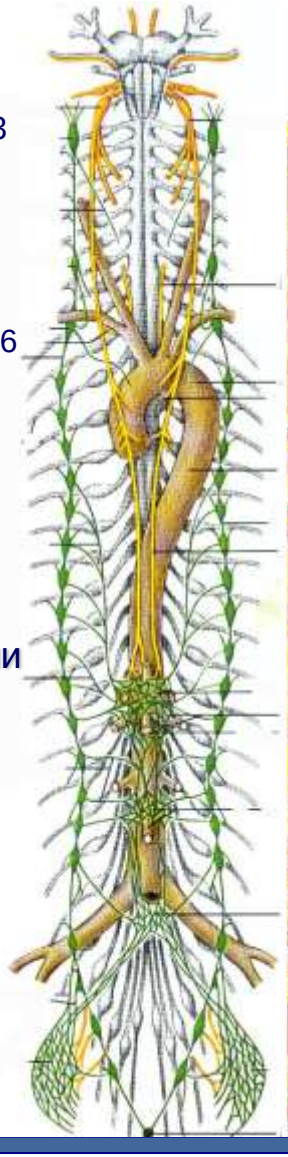

Превертебрални симпатикови ганглии

- ***ganglion celiacum (ganglion semilunare s. solare)***:
  - ✓ най-големият ганглий във ВНС
  - ✓ постганглионерни симпатикови неврони
  - ✓ чифтен, с вариабилно разположение:
    - ➢ горна част свързана с *nervus splanchnicus major*
    - ➢ долна част достига *n. splanchnicus minor* ⇨ *plexus renalis*
- ***ganglion aorticorenale***
  - ✓ долна част на *ganglion celiacum* ⇨ бъбрек, уретер
- ***ganglion phrenicum***
  - ✓ малък ганглий върху диафрагмата
  - ✓ разположен при свързването с *n. phrenicus dexter*
- ***ganglion mesentericum superius***
  - ✓ в близост до началото на *a. mesenterica superior*
  - ✓ нечифтен, инервира част от дебелото черво
- ***ganglion mesentericum inferius***
  - ✓ няколко малки телца
  - ✓ в близост до началото на *a. mesenterica inferior*
  - ✓ инервира част от дебелото черво

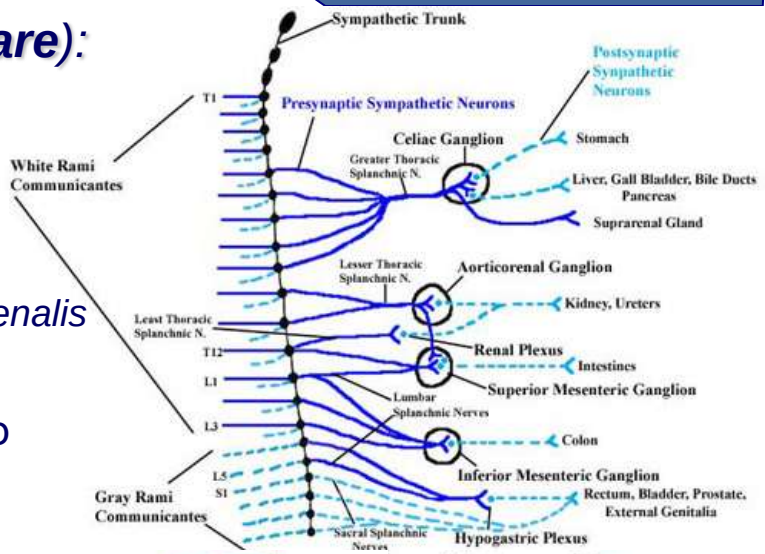

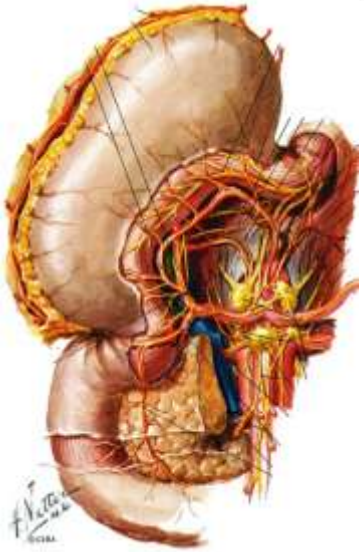

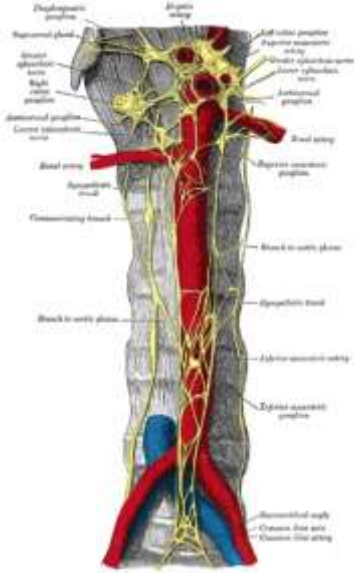

Ентерална нервна система

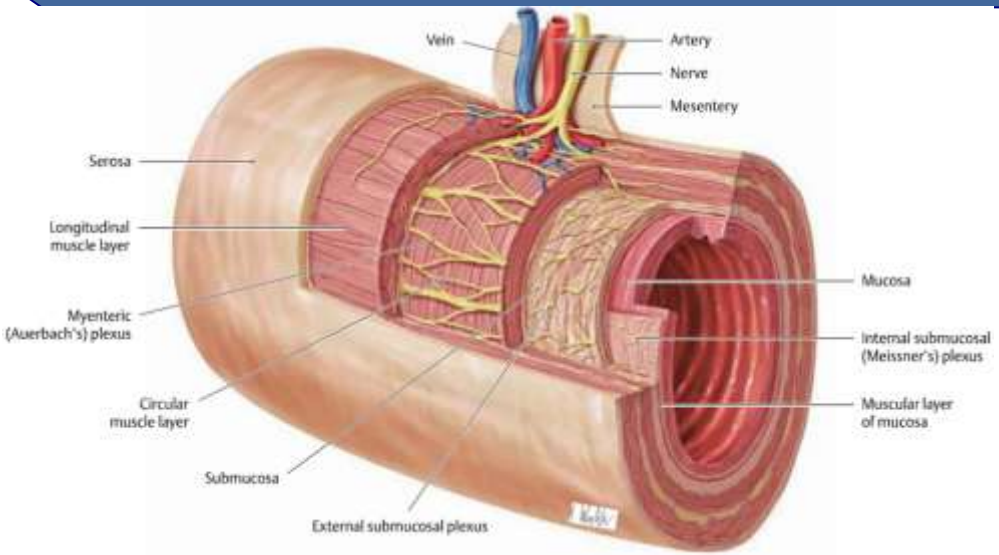

- включена в стената на:
  - ✓ хранопровод
  - ✓ стомах
  - ✓ тънко черво
  - ✓ дебело черво
- задействa се при разтягане на стената на вътрешните органи

- локална нервна система, наречена вътрешна или **ентерална нервна система (ЕНС)**
- действа *независимо* от ЦНС и се повлиява само частично от ВНС.
- контролира мотилитета, екзокринната и ендокринната секреция, локалния кръвен ток, и модулира имунните и възпалителните процеси на гастроинтестиналния тракт.

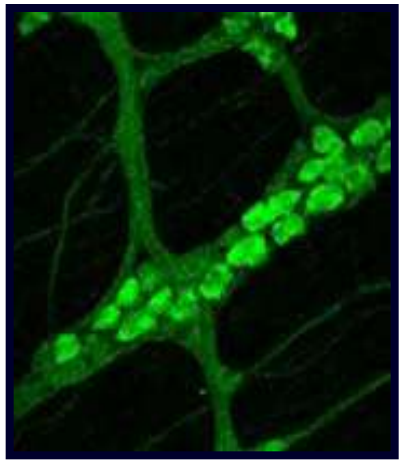

Ентерална нервна система

- ***plexus myentericus (Auerbach)*** контролира главно мотилитета на стомашно-чревния тракт *[сила & честота на перисталтиката]*

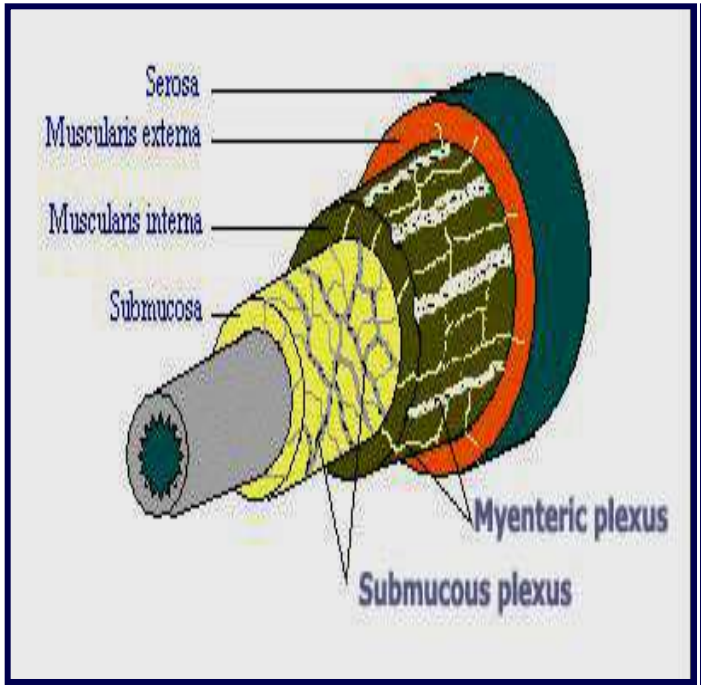

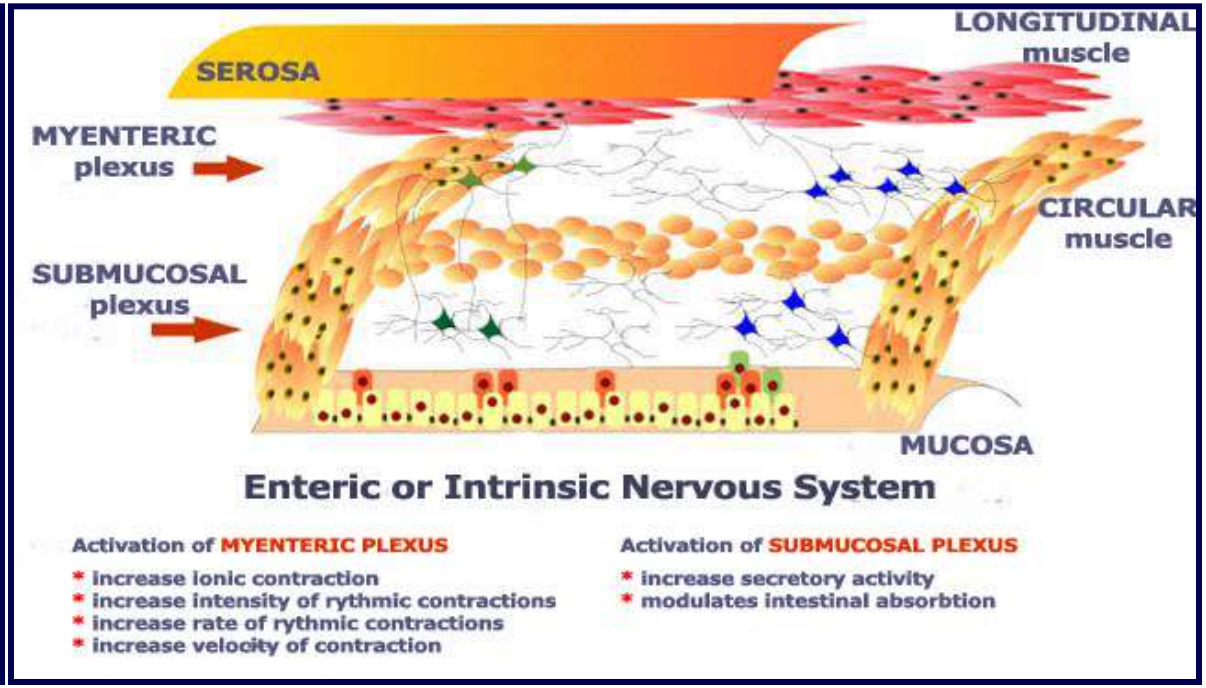

- ***plexus submucosus (Meissner)*** регулира движенията на лигавицата и функцията на епителните клетки *[секрецията на лигавичните жлези]*
  - ✓ *plexus submucosus internus* (истински плексус на *Meissner*)
  - ✓ *plexus submucosus externus* (плексус на *Schabadasch*)

Ентерална нервна система

Prof. Dr. Heinz-Juergen Krammer,
University Hospital of Heidelberg at Mannheim, Germany

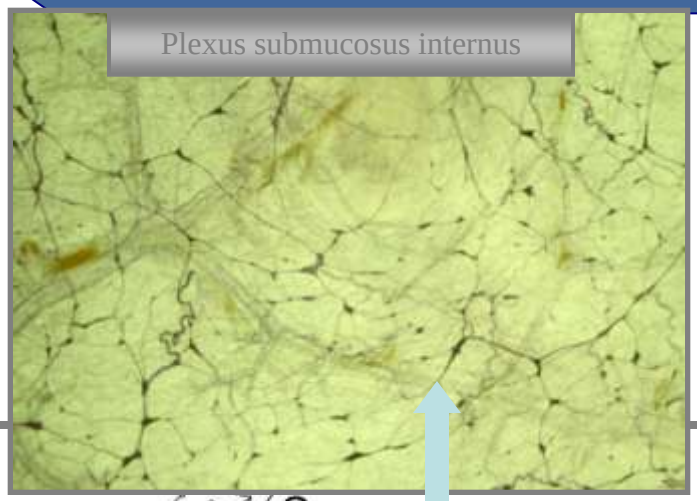

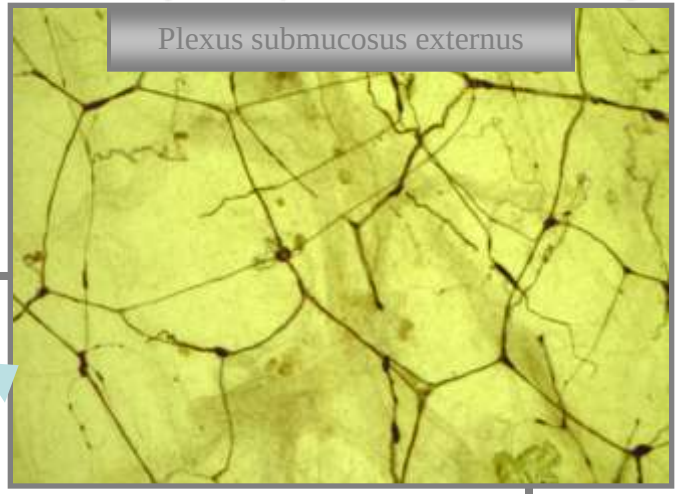

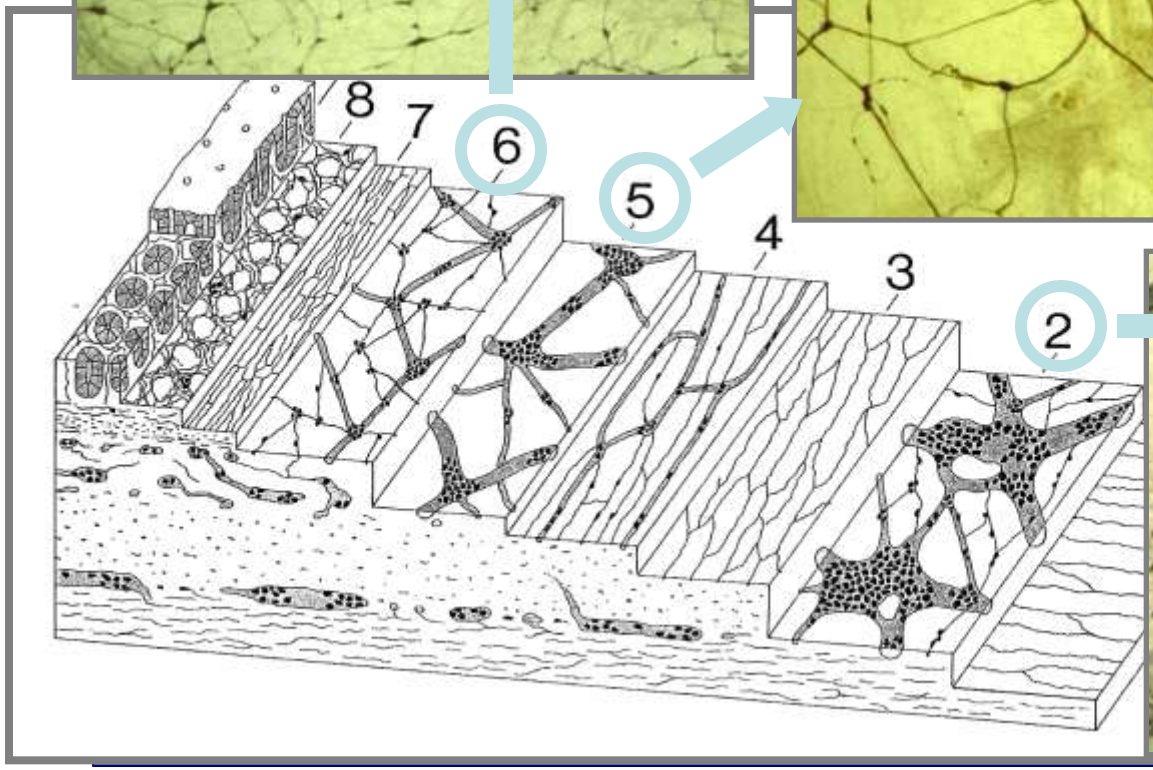

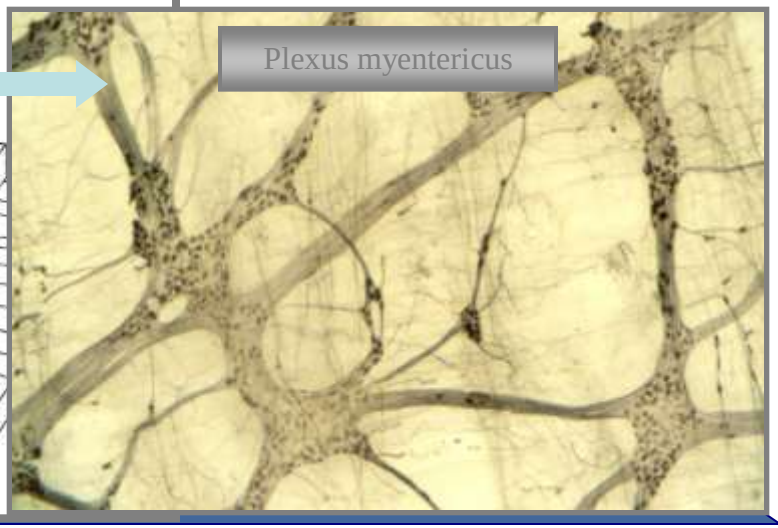

Вегетативни трансмитери и рецептори

- **Холинергична трансмисия:**
  - ✓ освобождава се ацетилхолин (ACh)
  - ✓ два типа холинергични рецептори:
    - ➢ никотинови рецептори (*nAChR*, “йонотропни" рецептори)
    - ➢ мускаринови рецептори (*mAChR*, “метаботропни" рецептори)

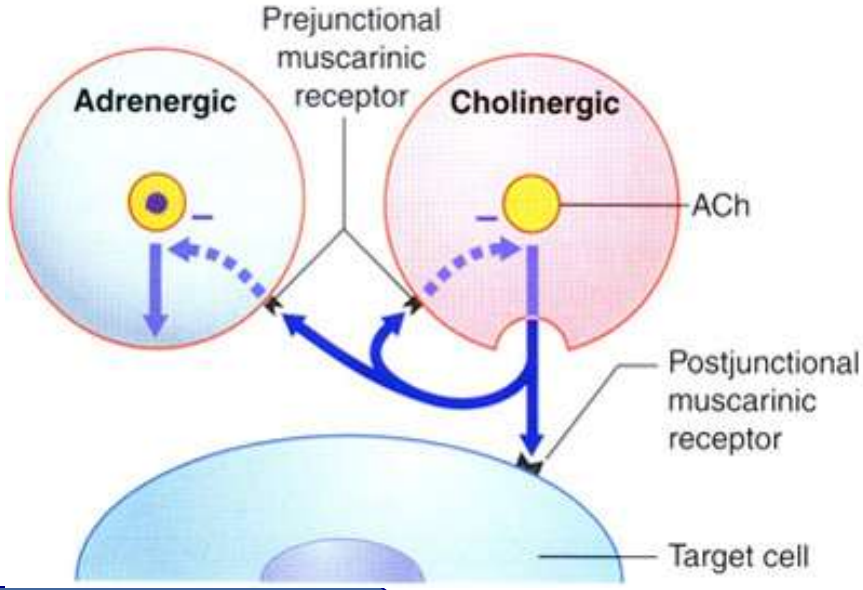

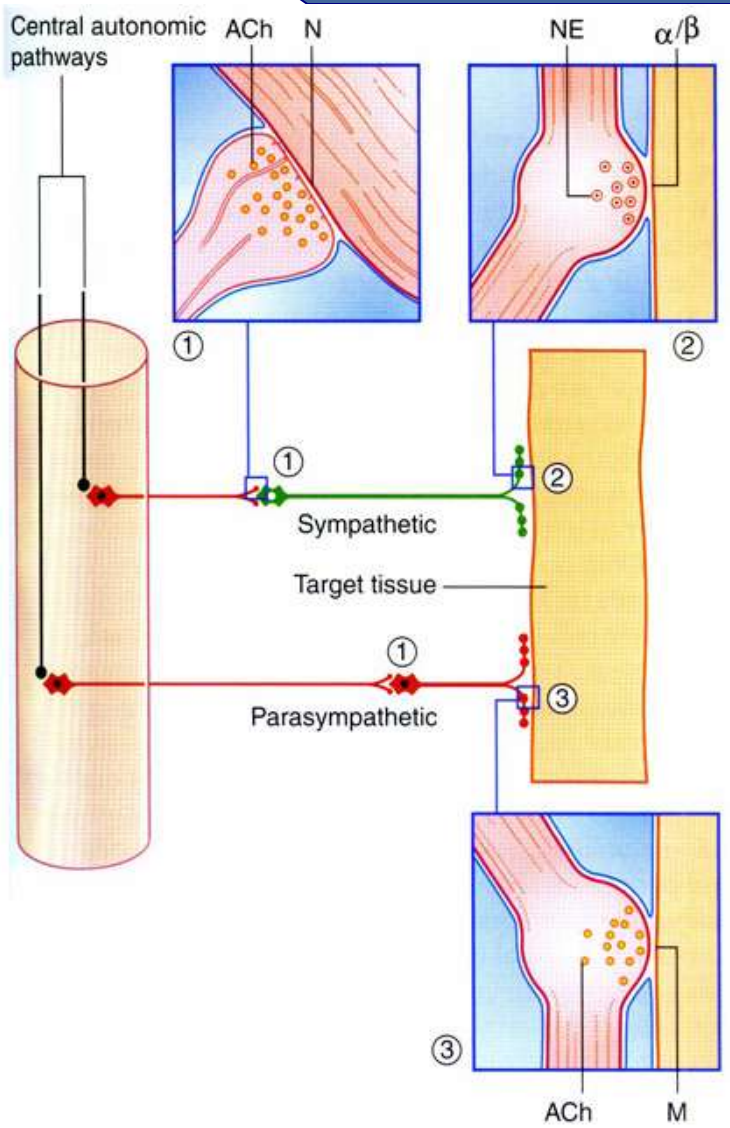

Ефекти на холинергичните медикаменти

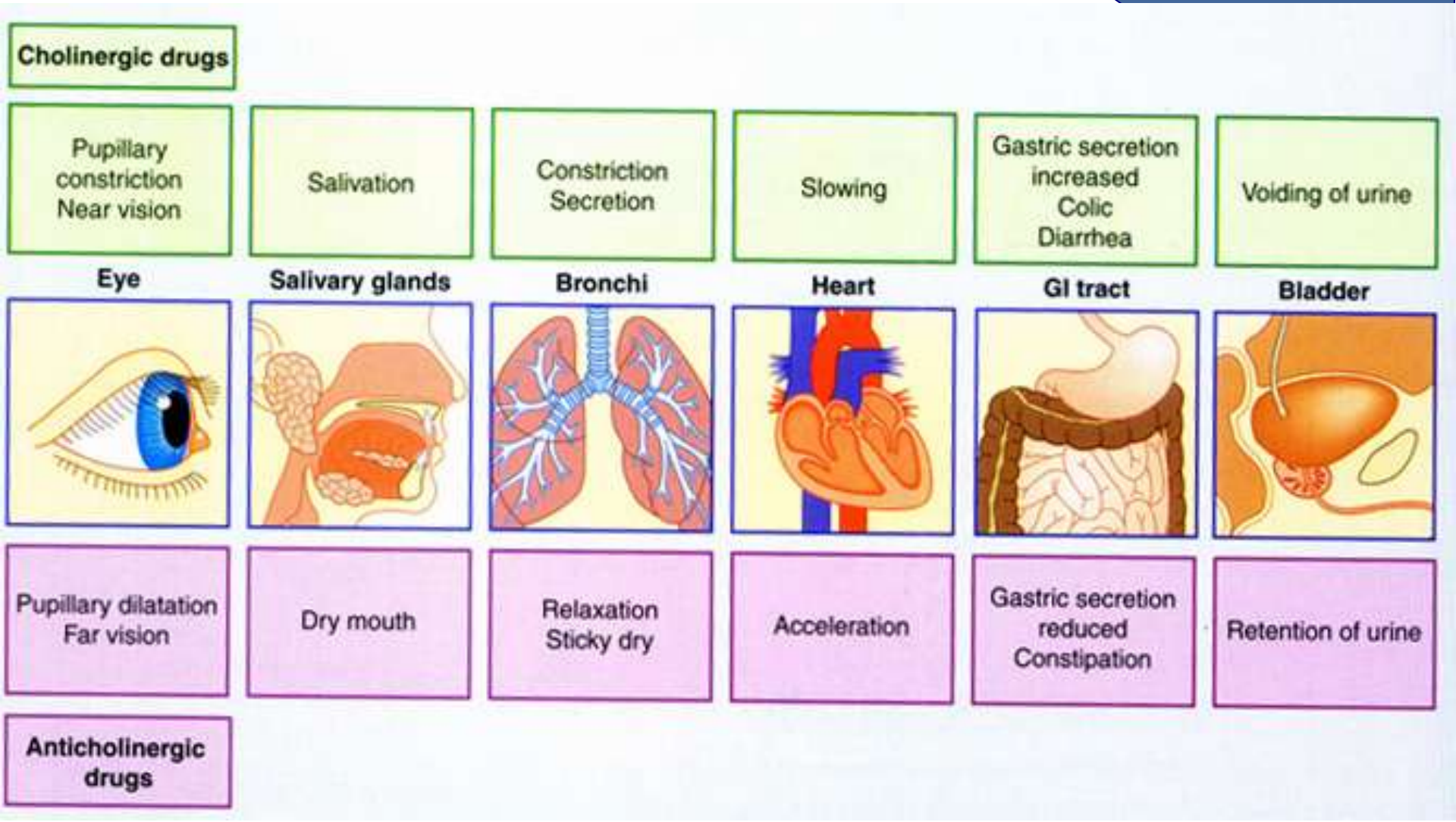

Вегетативни трансмитери и рецептори

- **Адренергична трансмисия:**
  - ✓ освобождава се норадреналин
  - ✓ два типа адренергични рецептори:
    - ➢ α-рецептори ⇨ възбудни отговори
      - фармакологично α_1- и α_2-рецептори
    - ➢ β-рецептори ⇨ инхибиторни отговори
      - фармакологично β_1- и β_2-рецептори

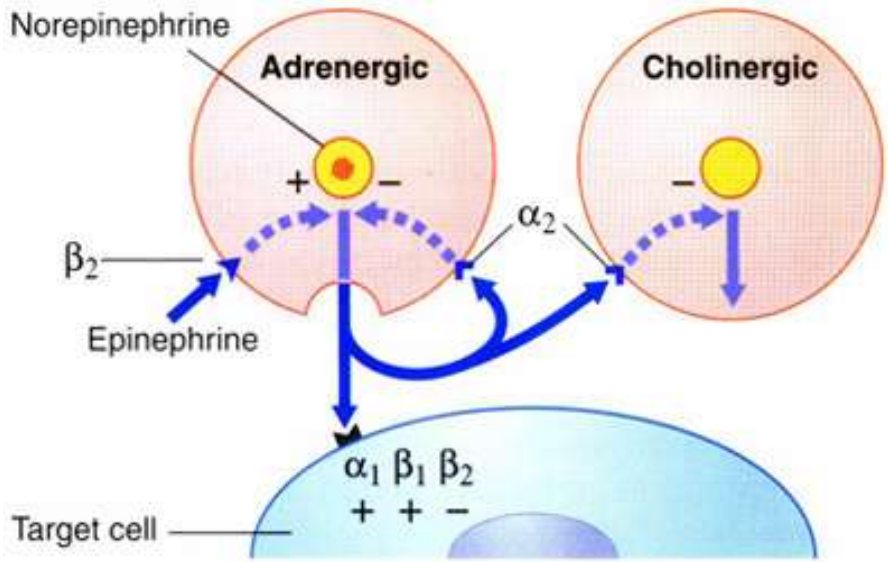

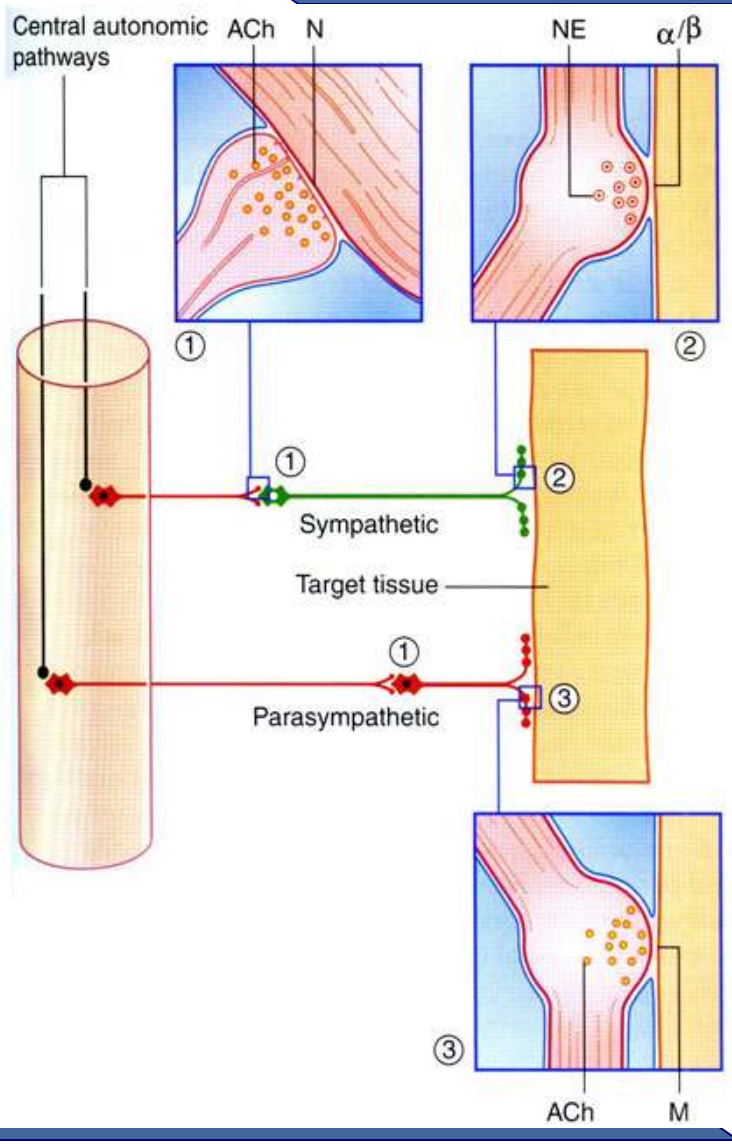

Автономни невротрансмитери

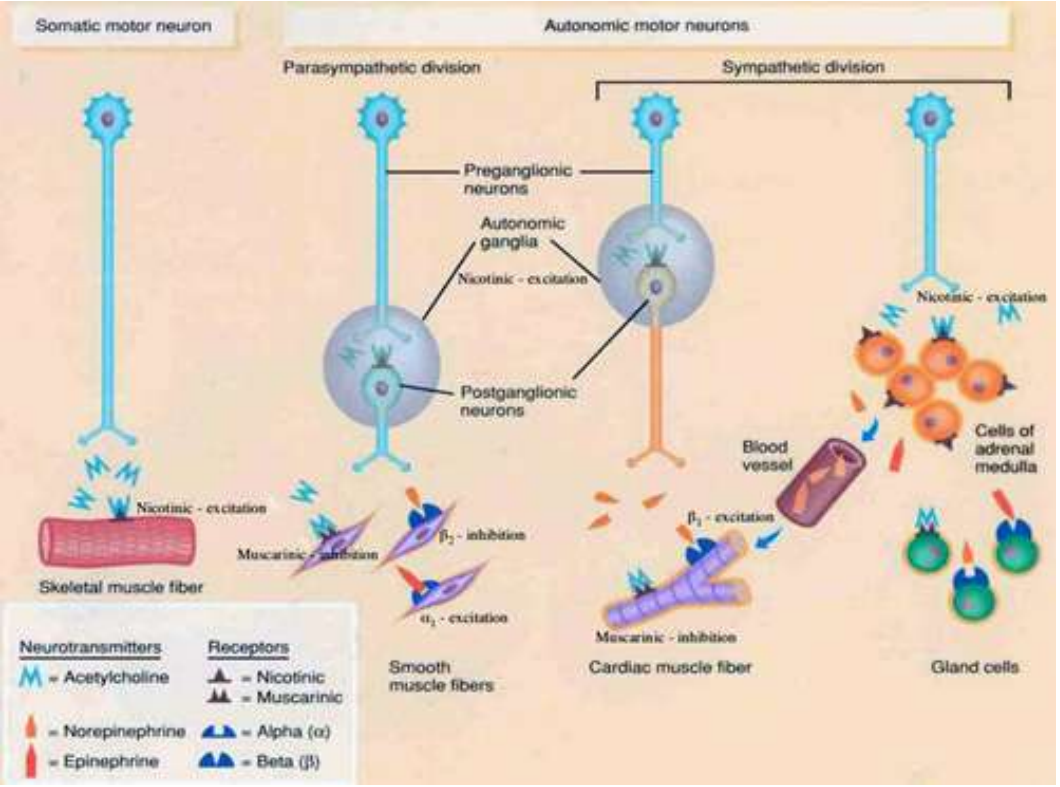

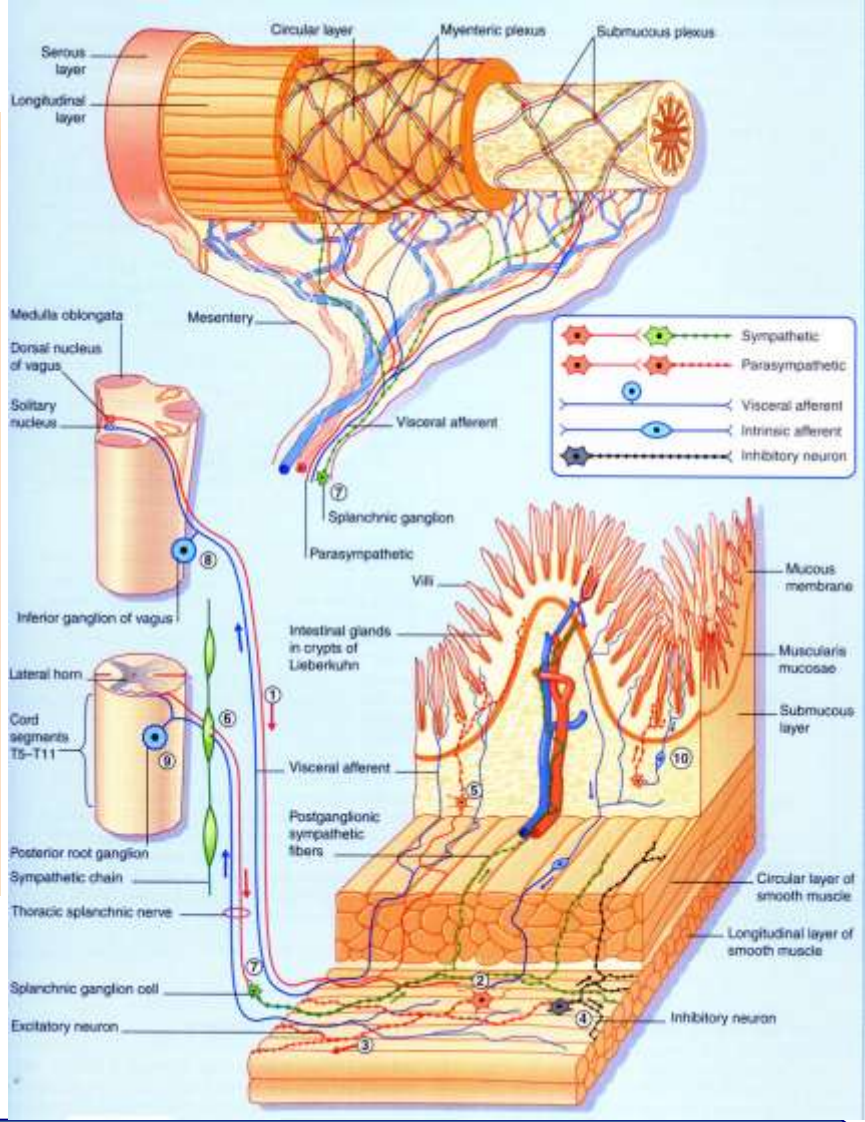

Ентерални невротрансмитери

невротрансмитерен спектър:

- амини
  - ✓ ацетилхолин – възбуден
  - ✓ норадреналин – инхибиторен (норепинефрин)
  - ✓ адреналин (епинефрин)
  - ✓ серотонин (5-хидрокситриптамин)
- амино киселини
  - ✓ ГАМК
- пурини
  - ✓ АТФ
- “газови” трансмитери
  - ✓ азотен оксид
  - ✓ въглероден моноксид

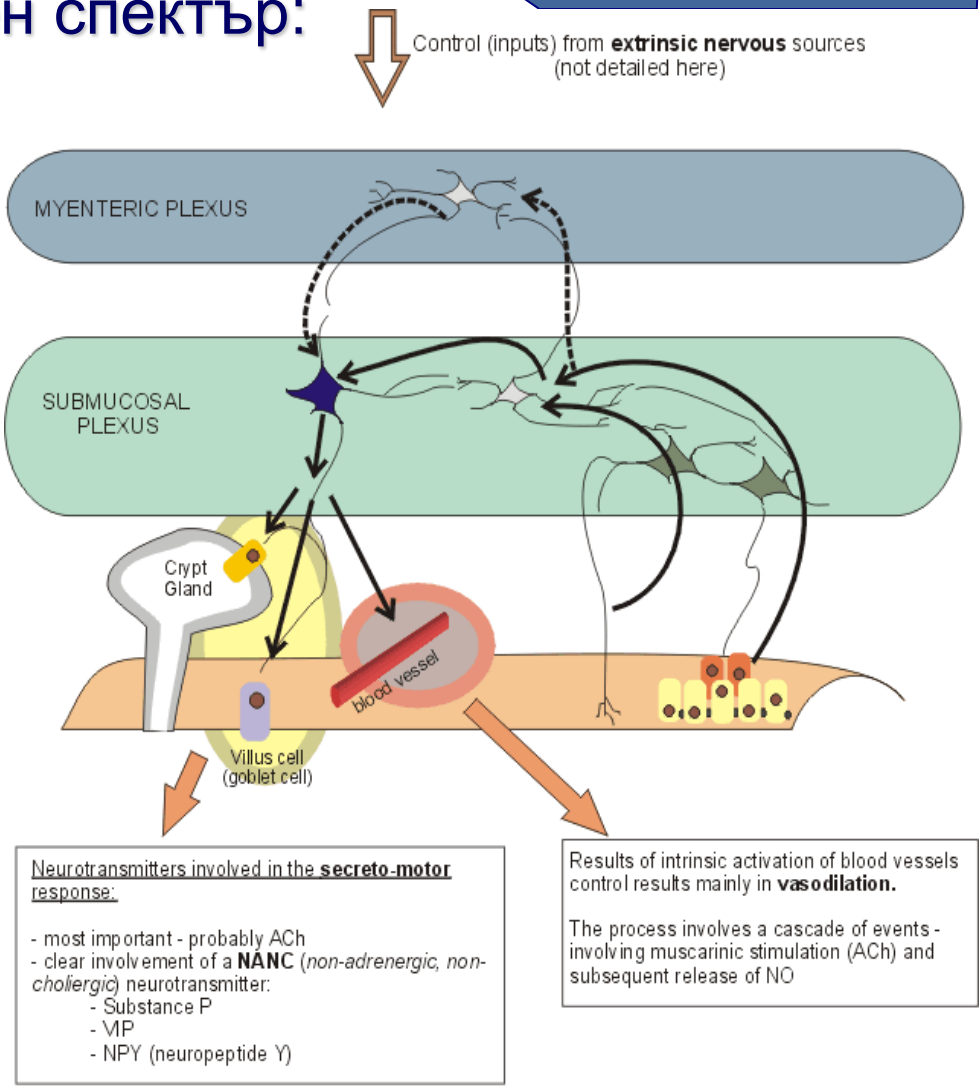

Има ли мозък в червата?

- *ето някои основания...*

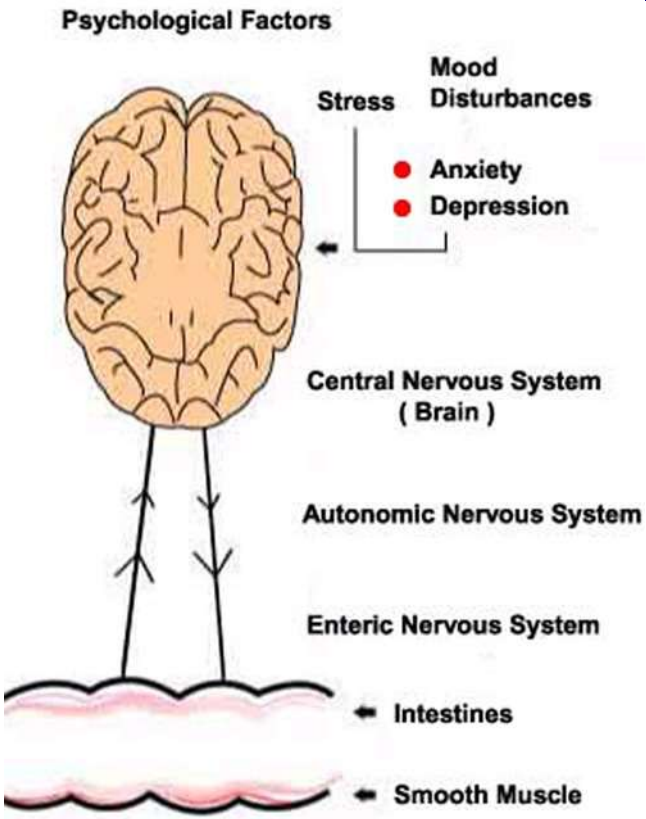

"Съдбата на една нация често е зависела от храната или лошото храносмилане на нейния министър-председател"

Волтер (1694-1778)

Има ли наистина мозък в червата?

Two brains are better than one, especially if you are hungry!

Структурна организация

- **агрегати (мрежа) от автономни нерви и ганглии:**
  - ✓ разположени в гръдната, коремната и тазовата кухини
  - ✓ инервират гръдните, коремните и тазовите вътрешности
  - ✓ вървят по хода на клоновете на артериалните съдове
  - ✓ образувани са от симпатикови, парасимпатикови и висцеросетивни влакна

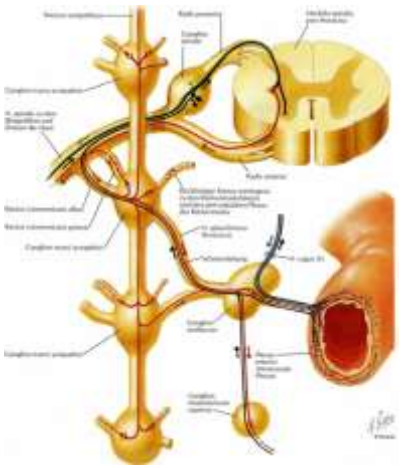

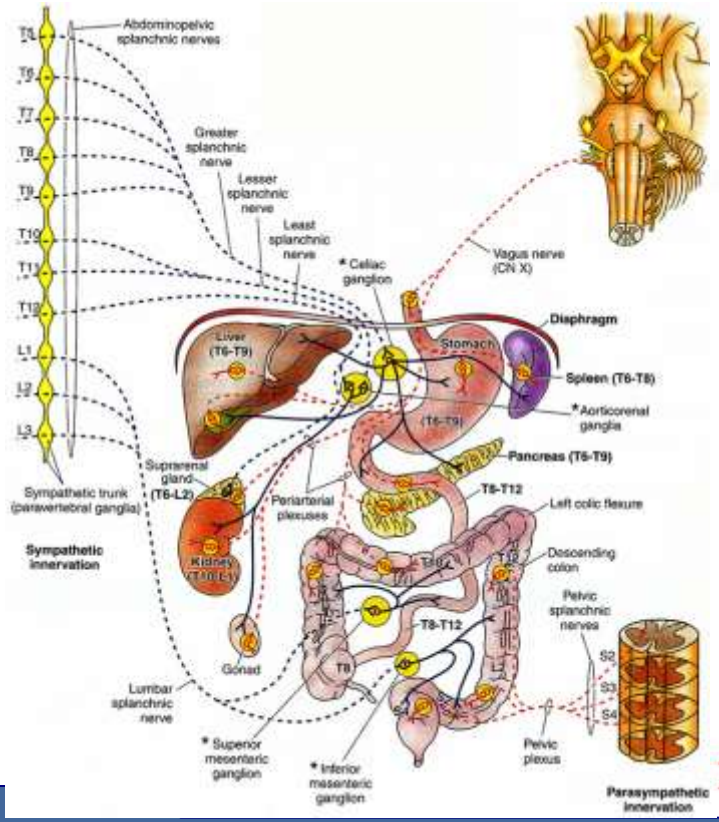

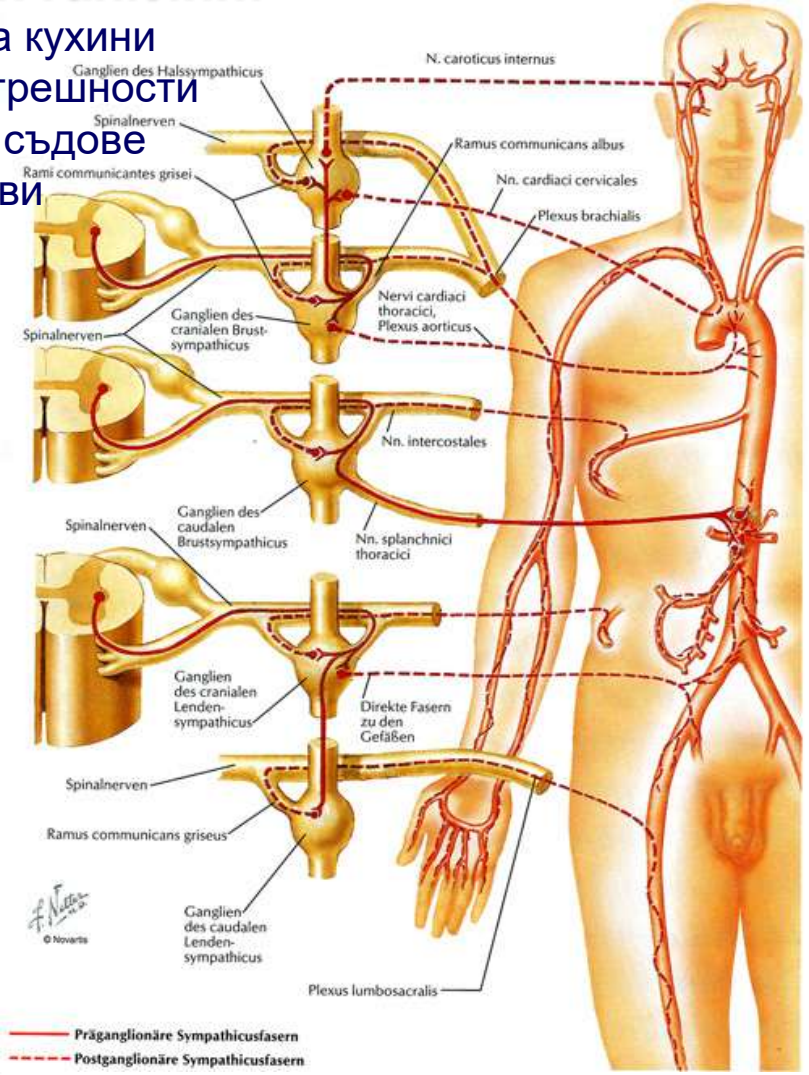

Автономна инервация на окото

- **симпатикова инервация** – горен шиен ганглий на симпатиковия ствол:
  - ✓ *m. dilatator pupillae* } *синдром на Horner*
  - ✓ *m. tarsalis*
  - ✓ *m. orbitalis (Müller)*
- **парасимпатикова инервация** – *n. oculomotorius* (III ч.м.н.) парасимпатикови влакна ⇨ *ganglion ciliare* ⇨ *nn. ciliares breves:*
  - ✓ *m. sphincter pupillae* ⇨ свиване на зеницата
  - ✓ *m. ciliaris* ⇨ акомодация (близко виждане)

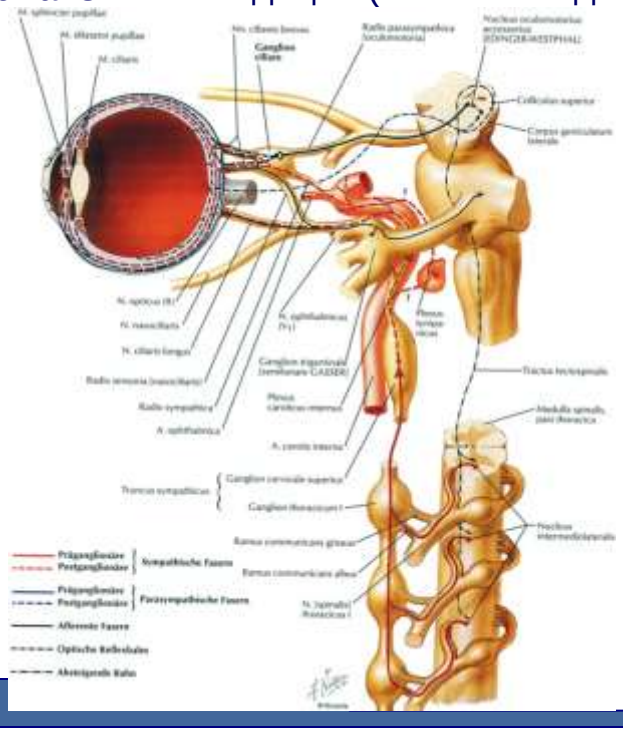

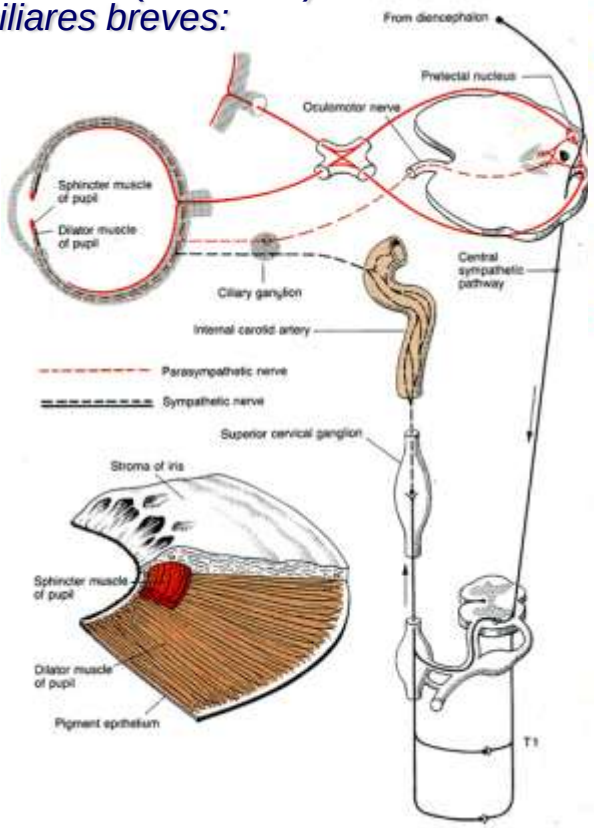

Автономна инервация на слюнчените жлези

- секреторни влакна в краниалните парасимпатикови нерви
- **парасимпатикова инервация:**
  - ✓ *nervus facialis:*
    - ➢ *ganglion pterygopalatinum ⇨ glandula lacrimalis*, назални и палатинални жлези
    - ➢ *ganglion submandibulare ⇨ glandulae submandibularis et sublingualis*
  - ✓ *nervus glossopharyngeus:*
    - ➢ *plexus pharyngealis*, лингвални клончета *nervus tympanicus ⇨ n. petrosus minor ⇨ ganglion oticum ⇨ nervus auriculotemporalis ⇨ glandula parotidea*
- **симпатикова инервация** – горен шиен ганглий на симпатиковия ствол:
  - ➢ *n. petrosus profundus ⇨ ganglion pterygopalatinum ⇨ glandula lacrimalis*
  - ➢ *plexus caroticus externus ⇨ nn. carotici externi ⇨ ganglion submandibulare ⇨ glandulae submandibularis et sublingualis*
  - ➢ *nn. carotici externi ⇨ ganglion oticum ⇨ glandula parotidea*

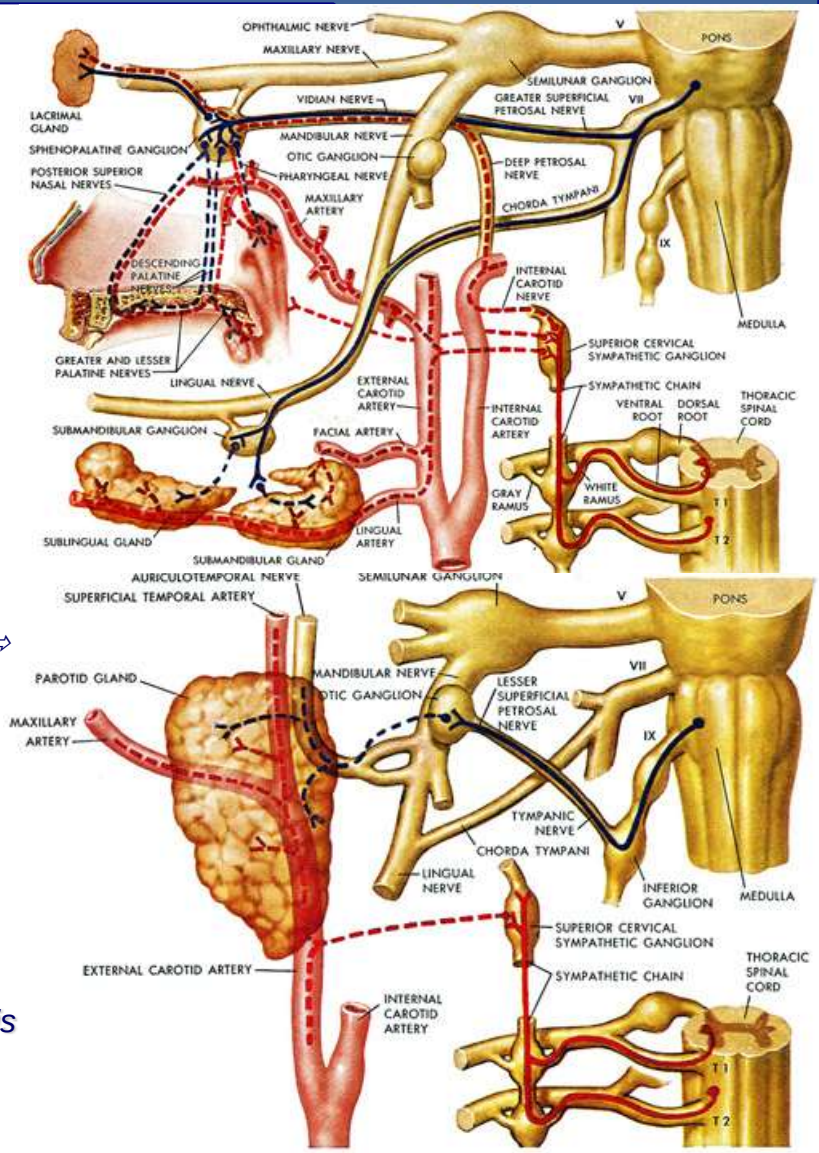

Сплитове в гръдната кухина

- ***plexus cardiacus*** – съдържа аферентни и еферентни влакна:
  - ✓ повърхностна (вентрална) част – *ganglia cardiaca:*
    - ➢ образувана от *r. cardiacus* на горния шиен симпатиков ганглий и шийните кардиачни клончета на *n. vagus*
    - ➢ дава клончета за дълбокия слой на сплита, за десния *plexus coronarius* и за левия *plexus pulmonalis anterior*
  - ✓ дълбока (дорзална) част:
    - ➢ образувана от шийните и горните гръдни симпатикови ганглии, кардиачни клончета на *n. vagus* и *n. laryngeus recurrens*
    - ➢ дясната половина инервира десния *plexus pulmonalis anterior*, дясното предсърдие и част от левия *plexus coronarius*
    - ➢ лявата половина инервира лявото предсърдие, левия *plexus pulmonalis anterior* и по-голямата част от левия *plexus coronarius*

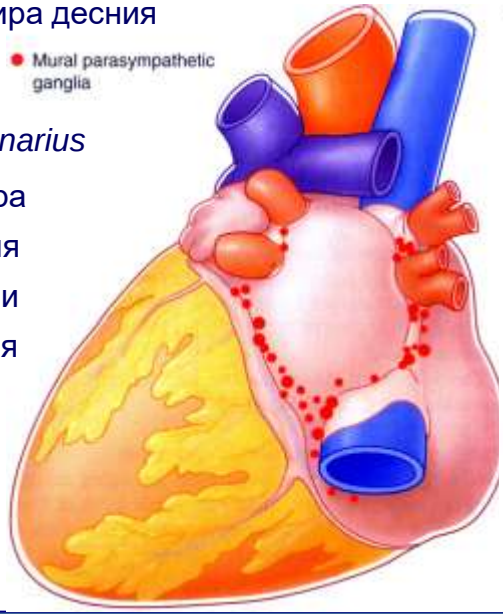

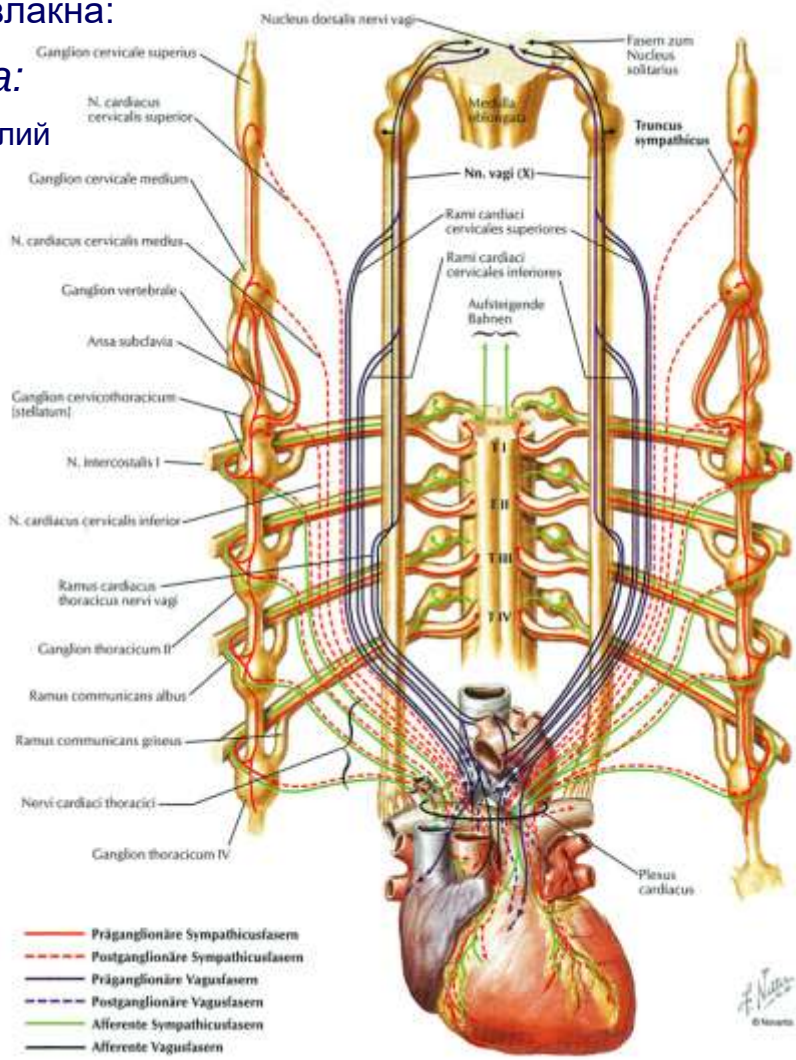

Сплитове в гръдната кухина

- ***plexus pulmonalis*** – клончета от *n. vagus* и *truncus sympathicus:*
  - ✓ ***anterior:***
    - ➢ образуван от *rr. cardiaci* на горния симпатиков ганглий и *n. vagus*
  - ✓ ***posterior:***
    - ➢ образуван от *rr. cardiaci* на *n. vagus*, от *plexus cardiacus* и Th2-Th6 симпатикови ганглии
  - ✓ клончета за бронхите, за белодробните и бронхиални съдове
- ***plexus aorticus thoracicus*** – клончета за хранопровода

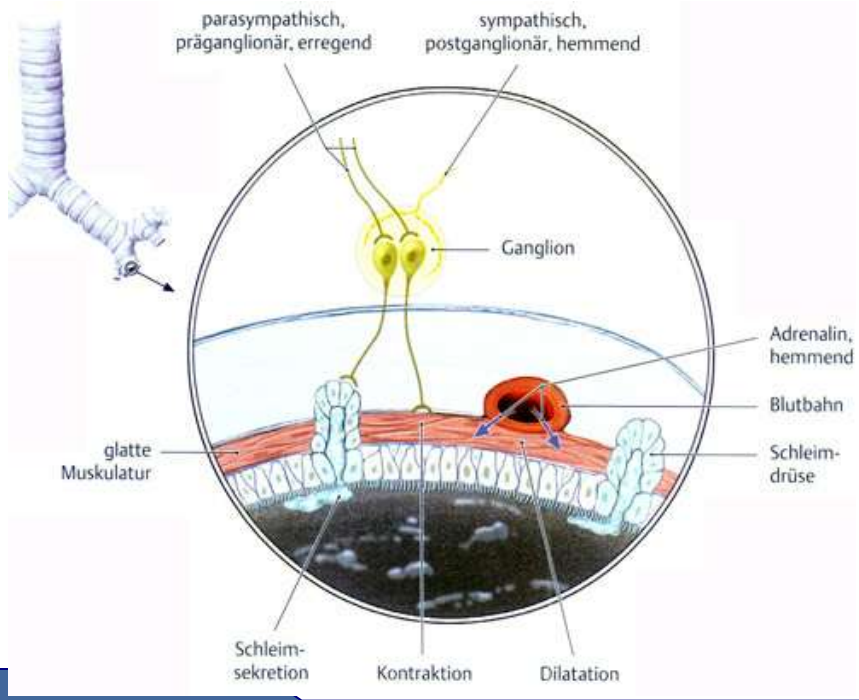

Първични сплитове в коремната кухина

- ***plexus coeliacus (solaris)*** – най-големият автономен сплит, разположен на ниво Th12-L1:
  - ✓ заобикаля *truncus coeliacus* и корена на *a. mesenterica superior*
  - ✓ обединен с *ganglion coeliacum*
  - ✓ свързан с *nn. splanchnici major et minor*
- ***plexus aorticus abdominalis*** ⇨ ***plexus intermesentericus***

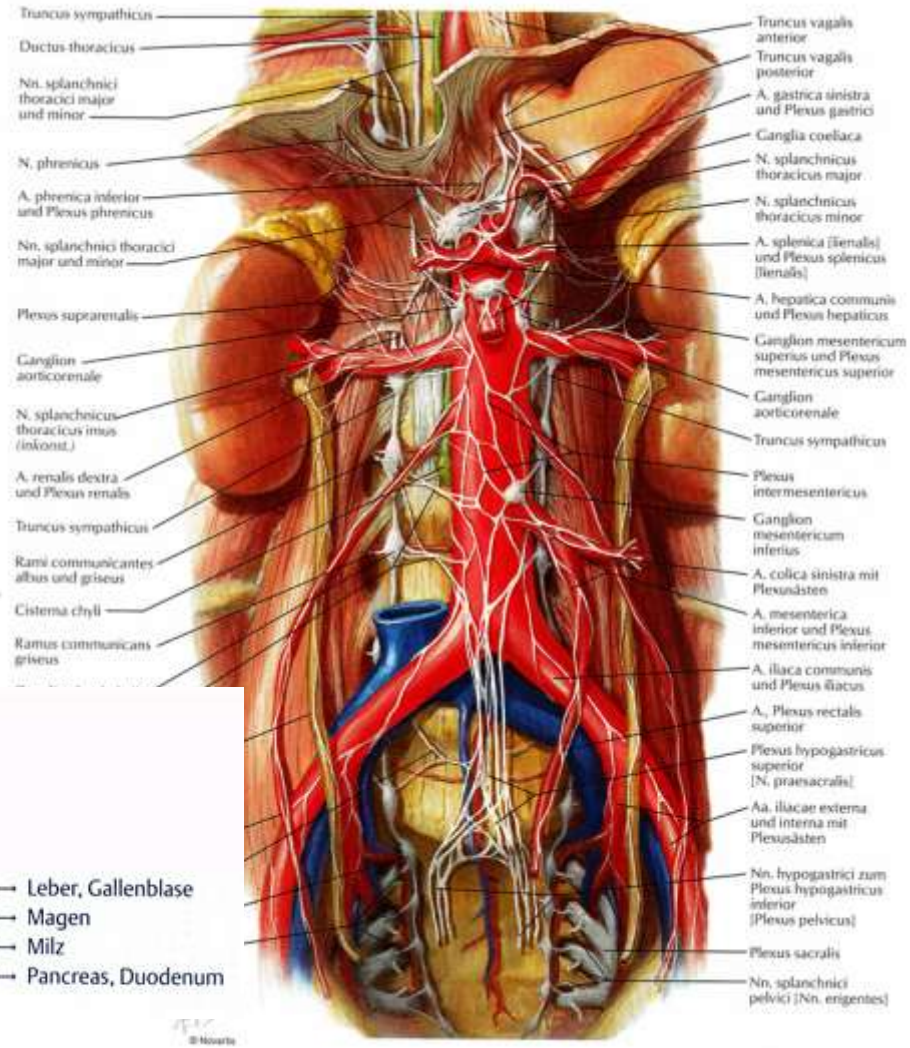

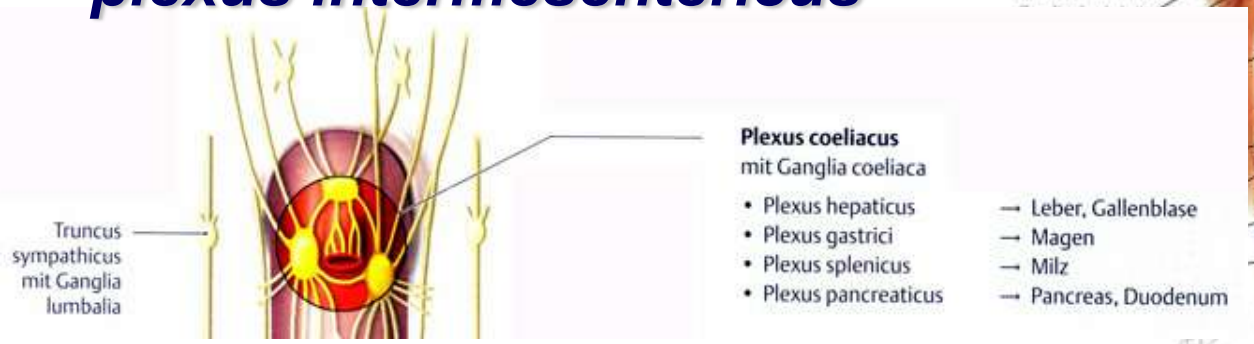

Вторични сплитове в коремната кухина

- ✓ *plexus phrenicus*
- ✓ *plexus hepaticus*
- ✓ *plexus gastrici*
- ✓ *plexus splenicus (lienalis)*
- ✓ *plexus suprarenalis*
- ✓ *plexus renalis ⇨ plexus uretericus*
- ✓ *plexus testicularis/ovaricus*
- ✓ *plexus mesentericus superior*
- ✓ *plexus mesentericus inferior*
- ✓ *plexus hypogastricus superior*

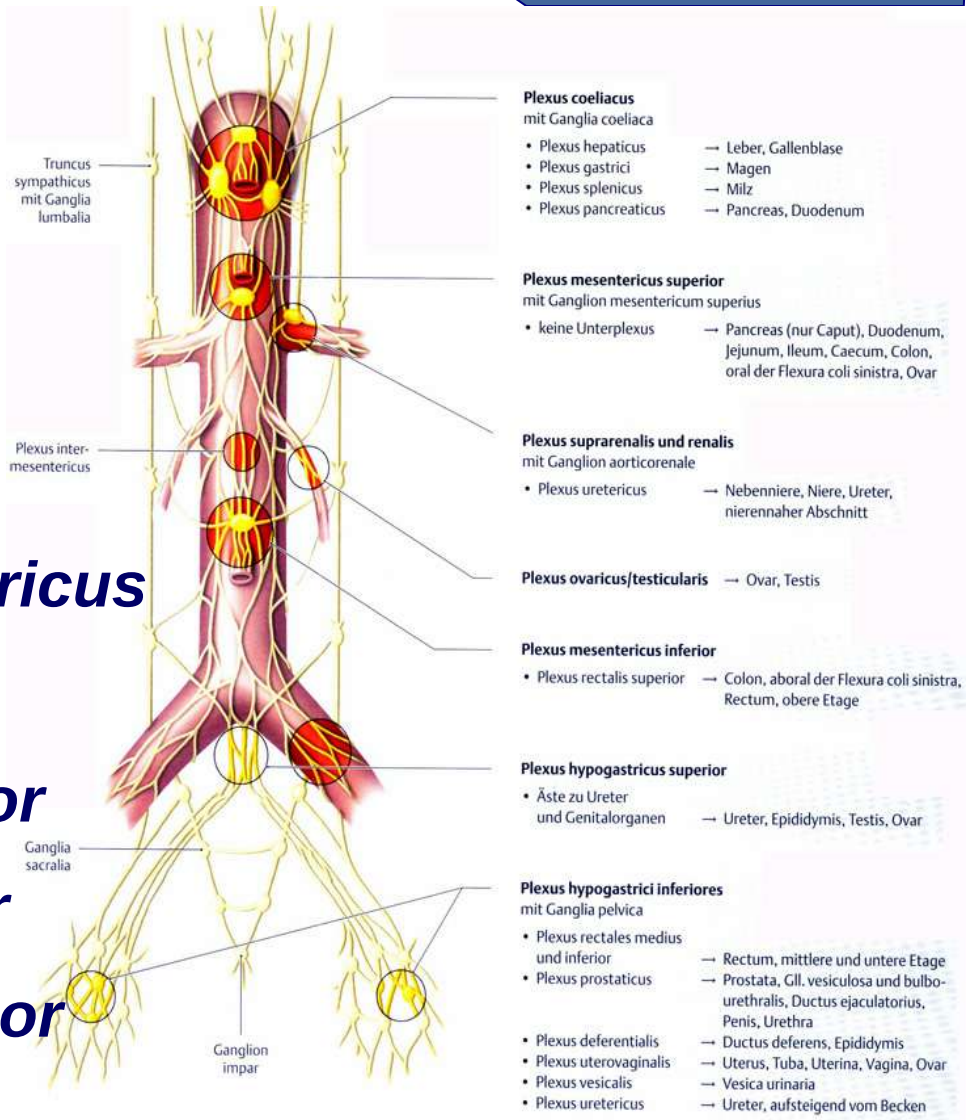

Plexus gastrici

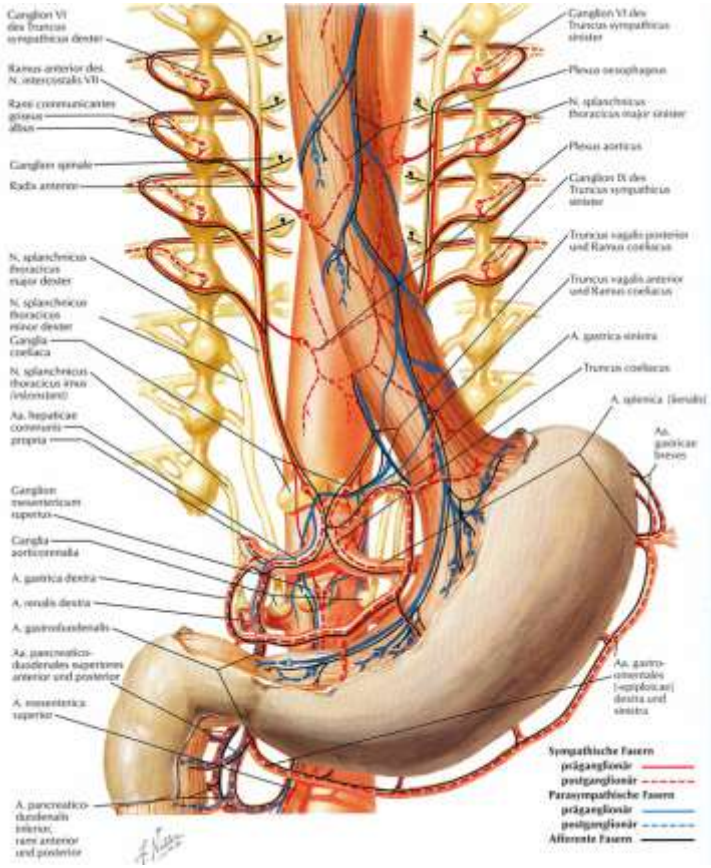

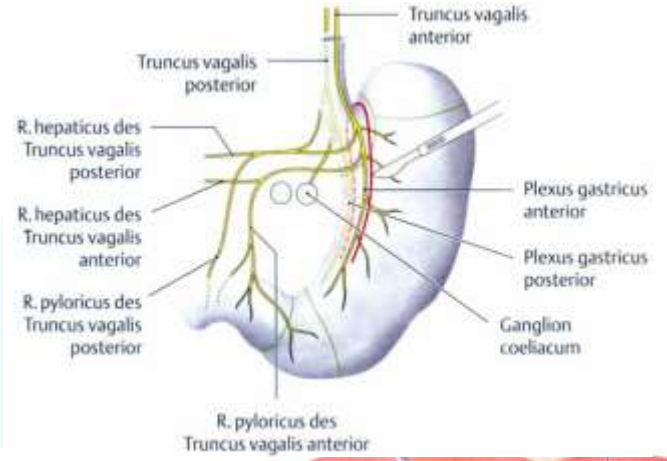

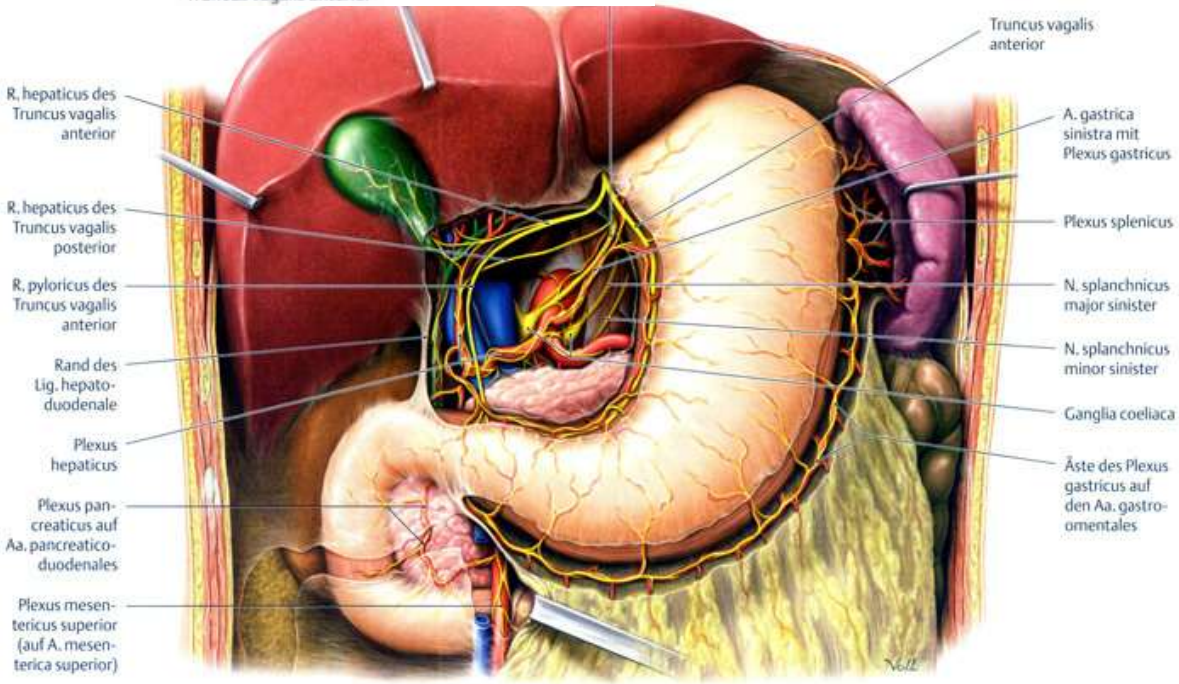

Plexus hepaticus et splenicus

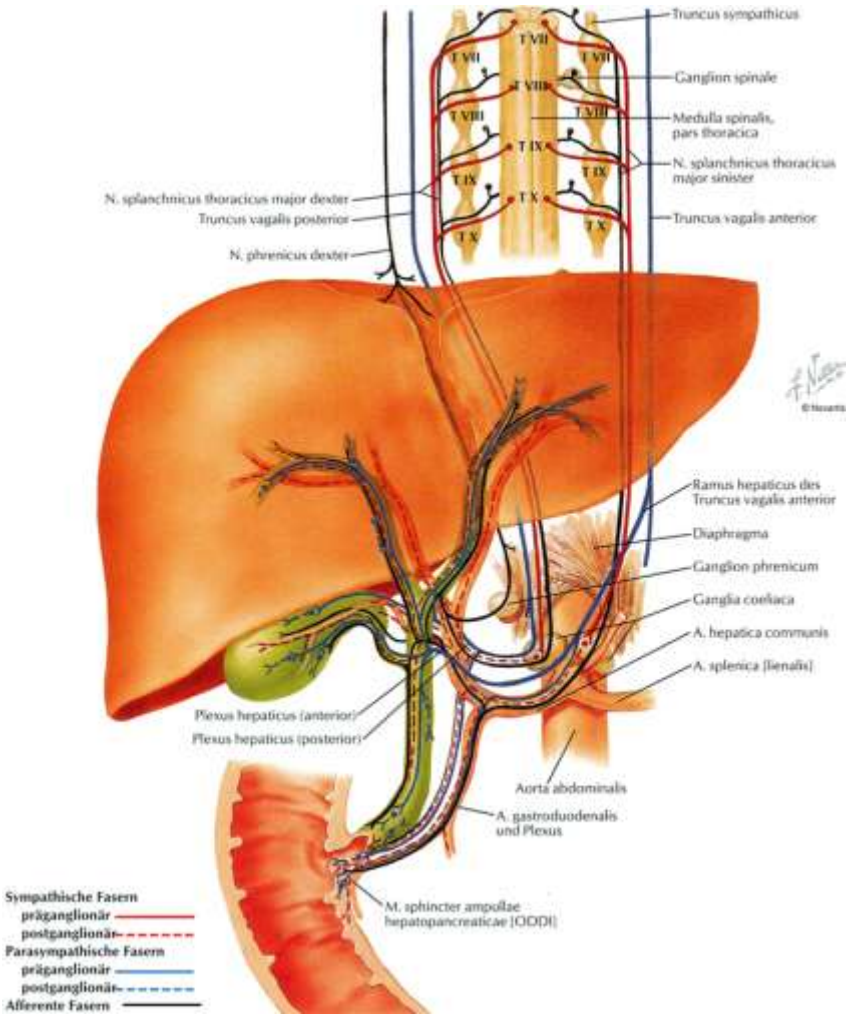

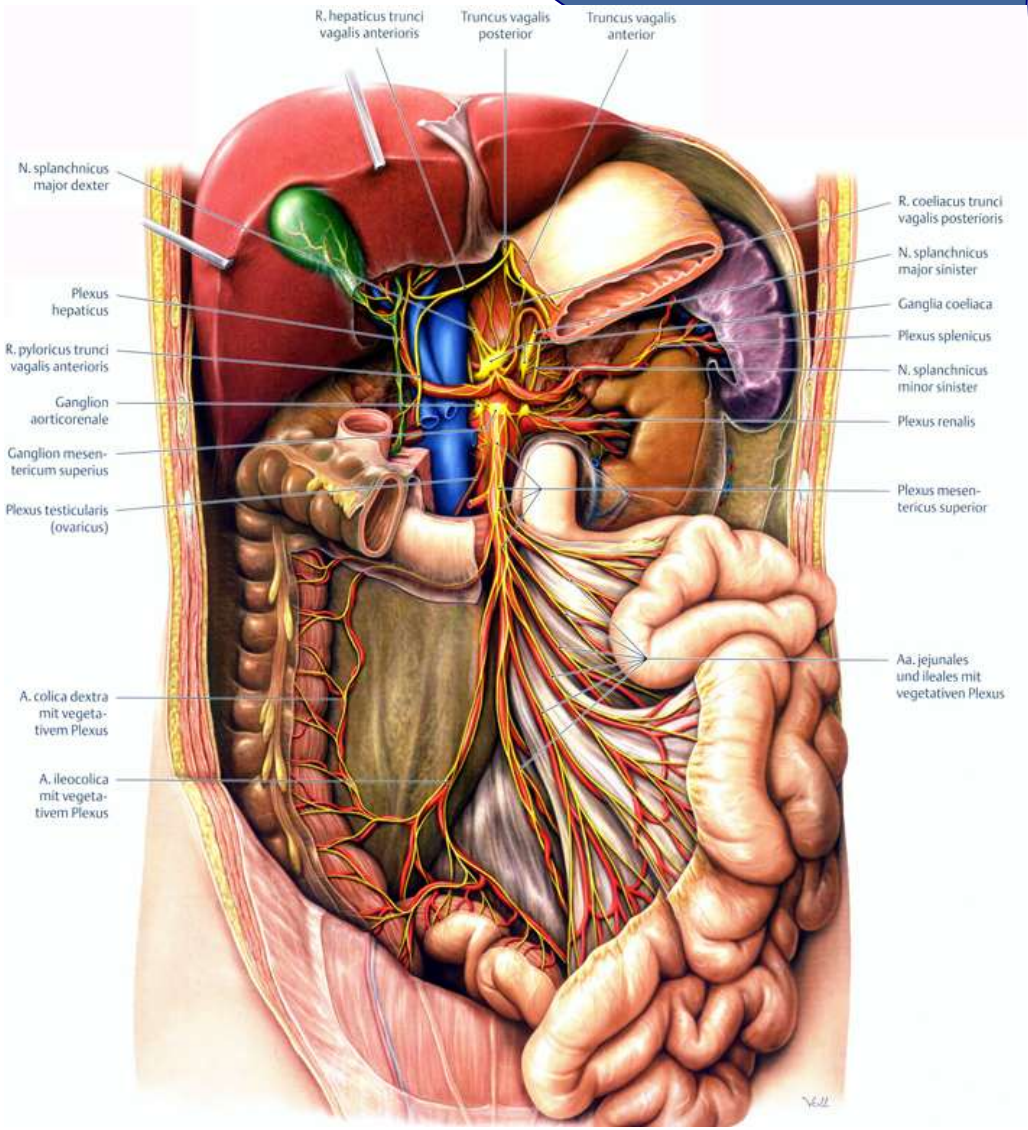

Plexus renalis et suprarenalis

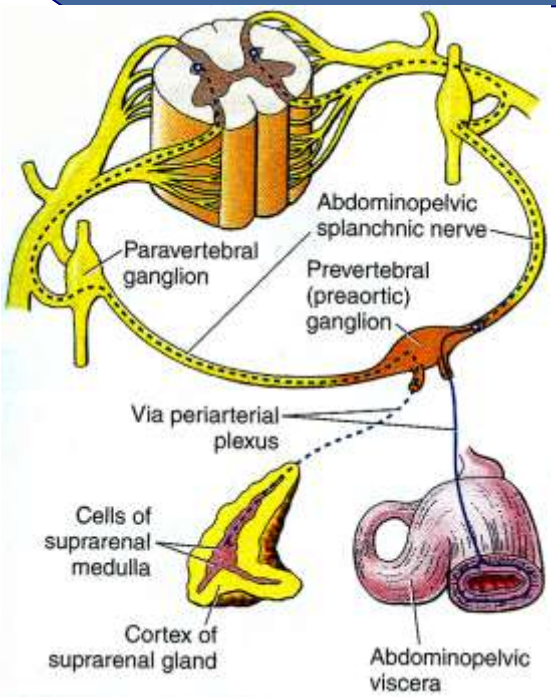

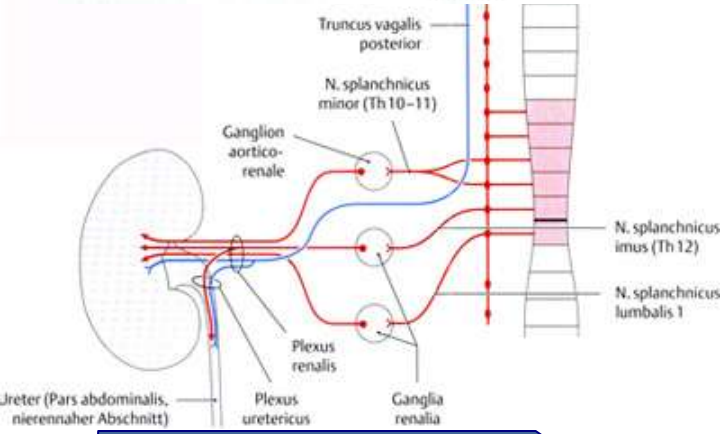

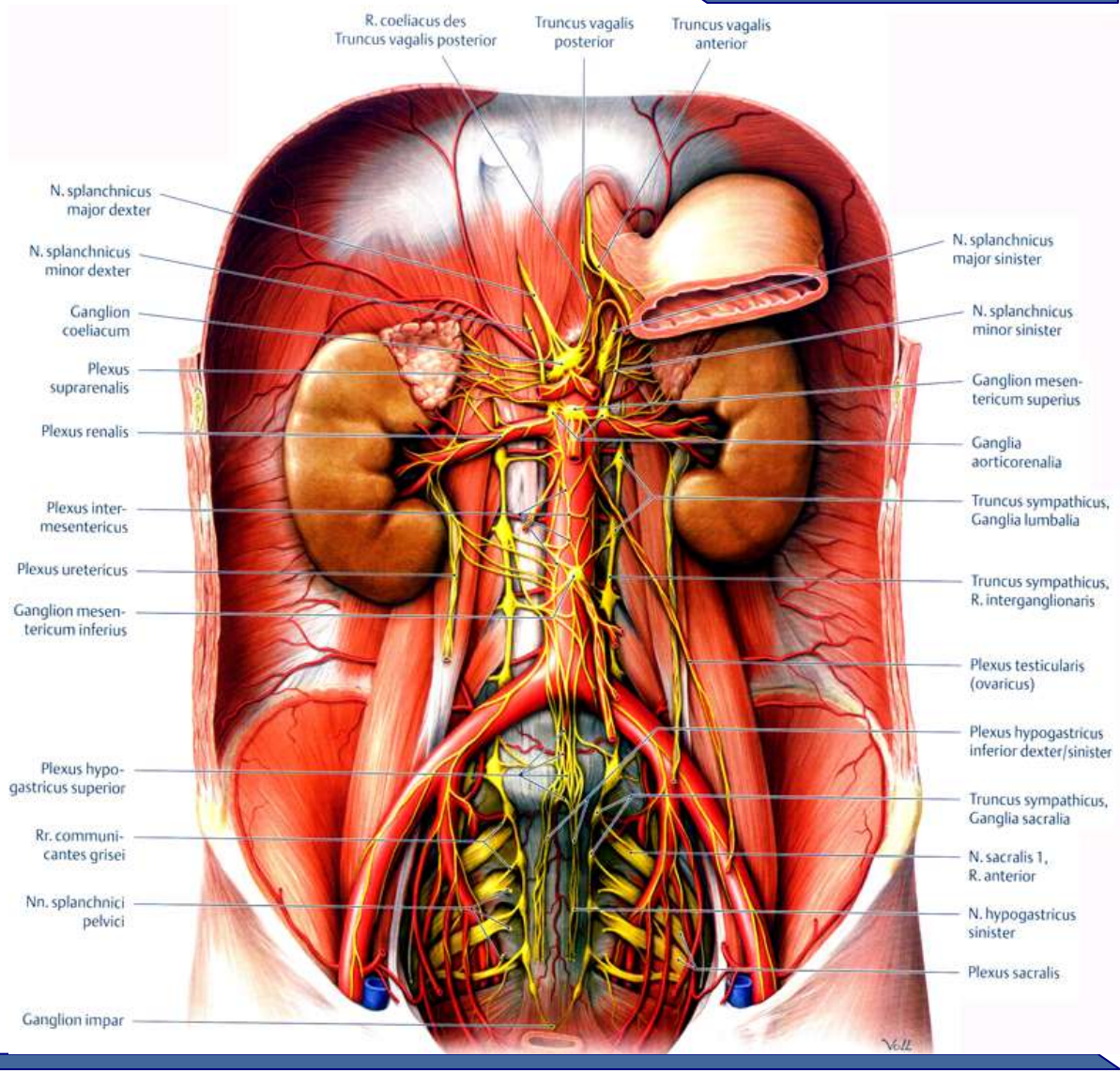

Plexus mesentericus superior et inferior

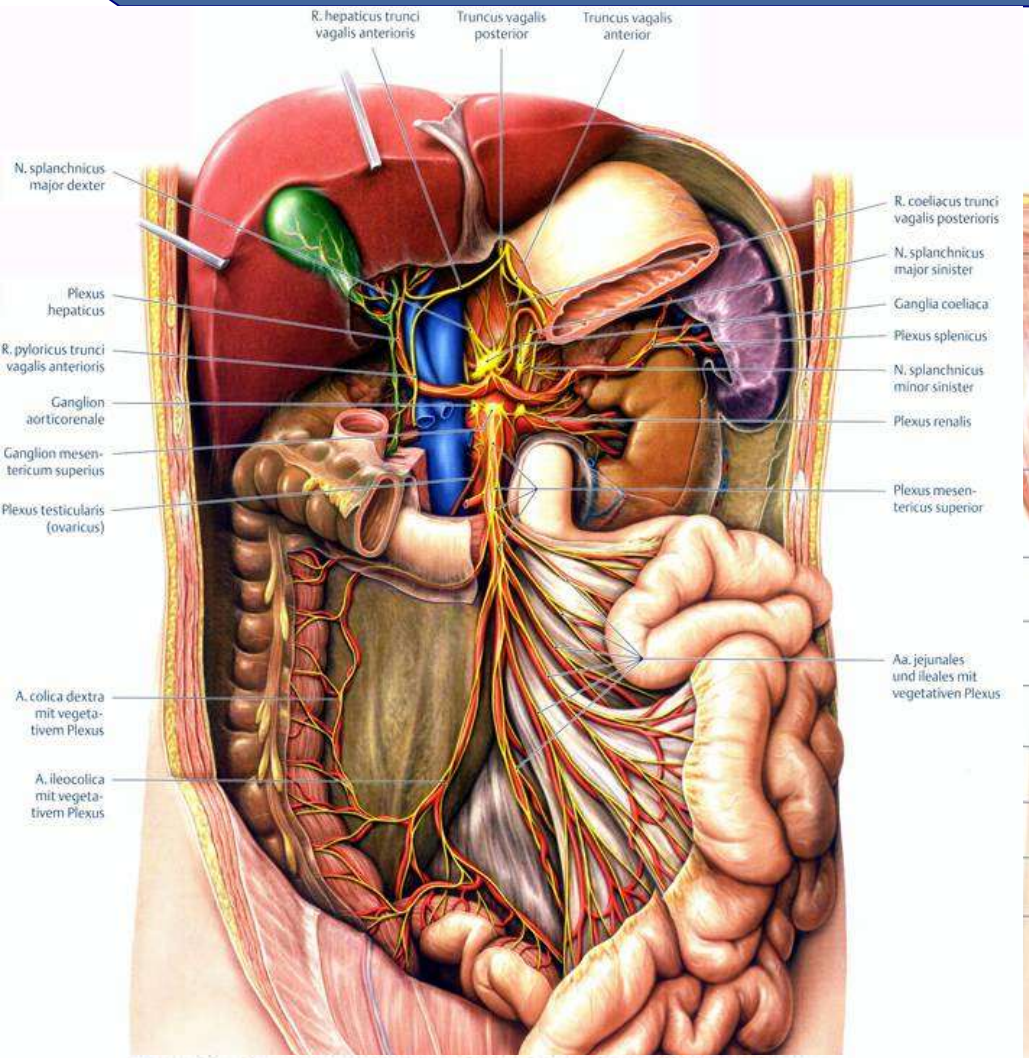

Vegetativer Innervationsbereich des Plexus mesentericus superior am Darm

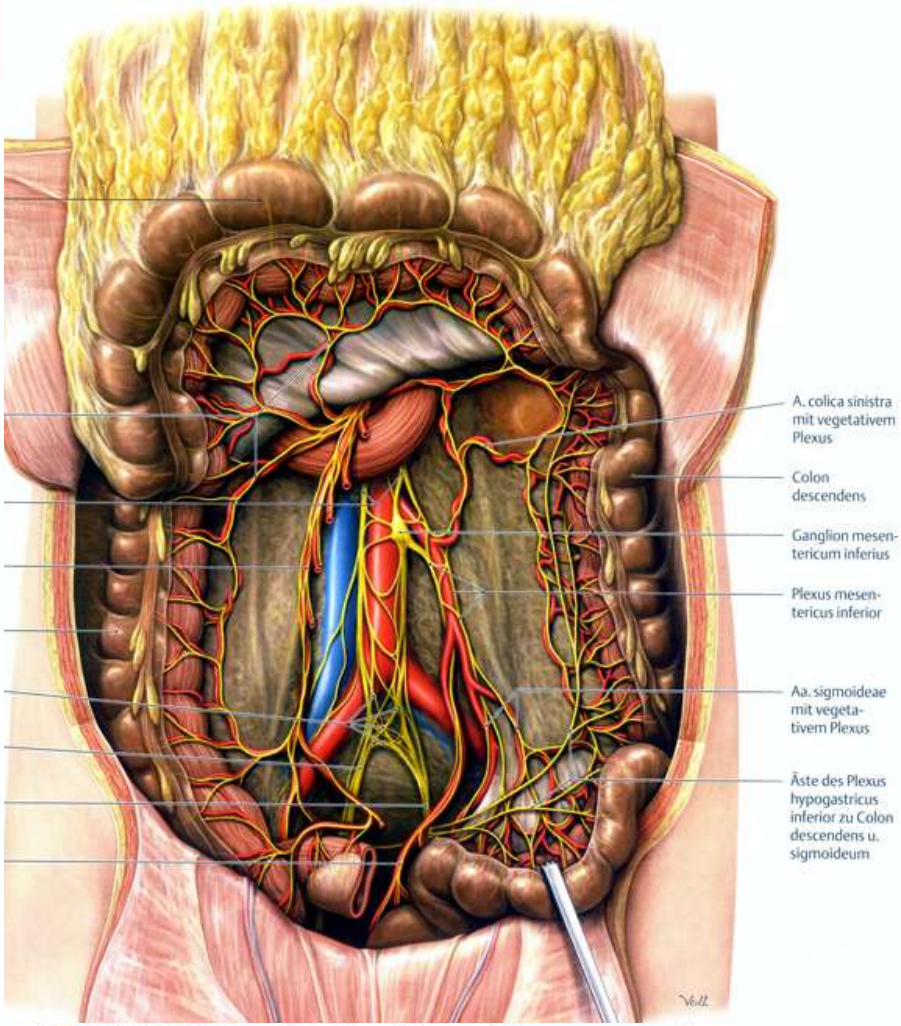

Vegetativer Innervationsbereich von Plexus mesentericus und hypogastricus inferior am Darm

Plexus ovaricus/testicularis

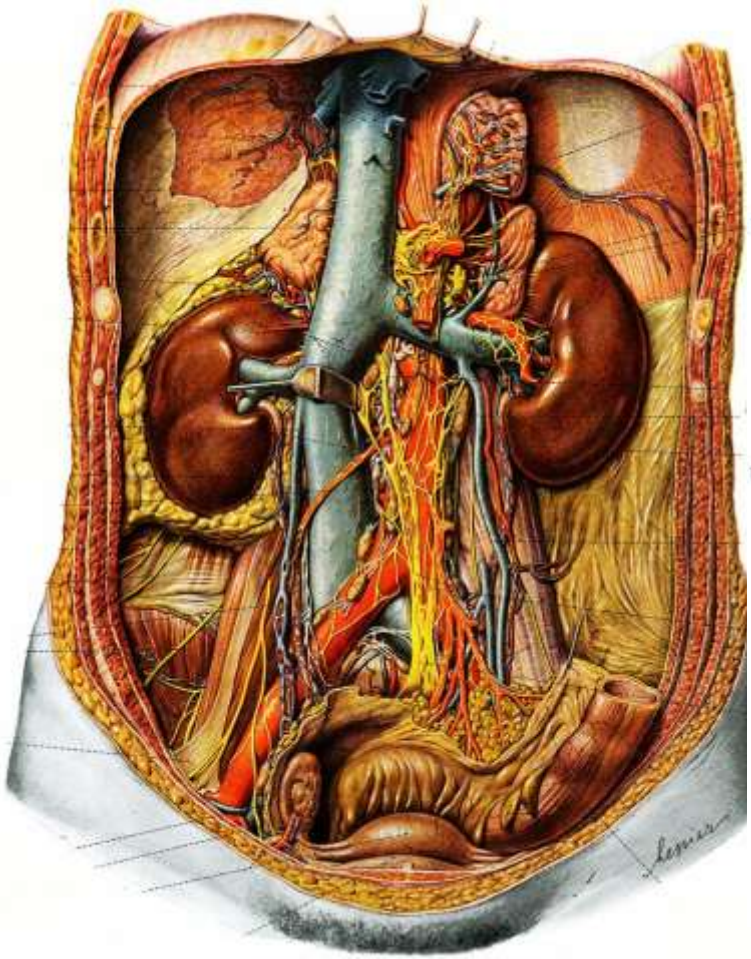

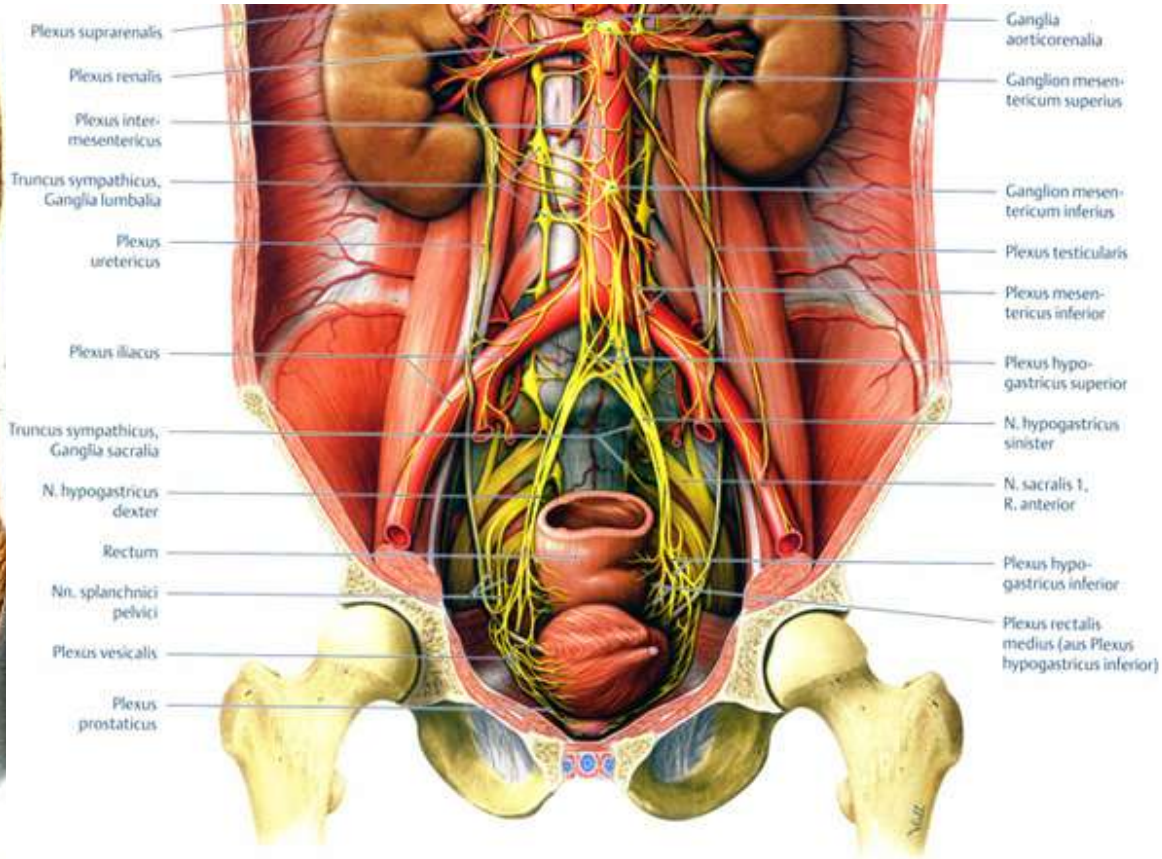

Първични сплитове в таза

- ***plexus hypogastricus (pelvicus) inferior:***
  - ✓ *nn. hypogastrici* – симпатикова инервация
  - ✓ *nn. splanchnici sacrales et pelvici* – парасимпатикова инервация

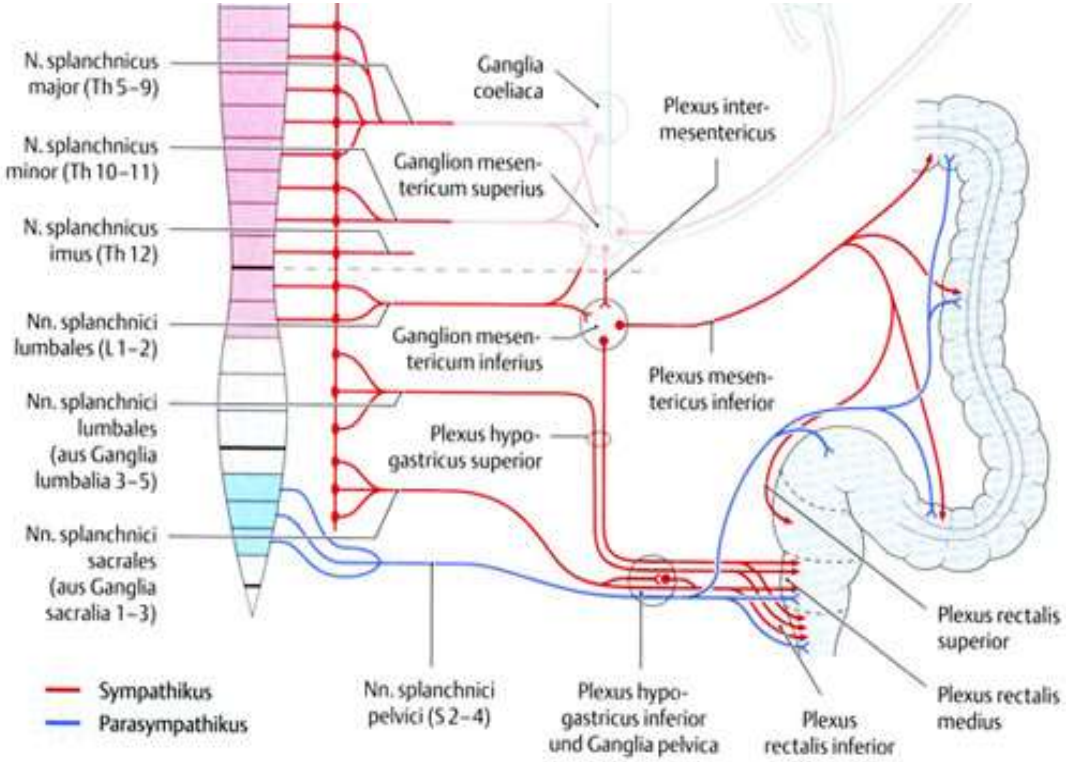

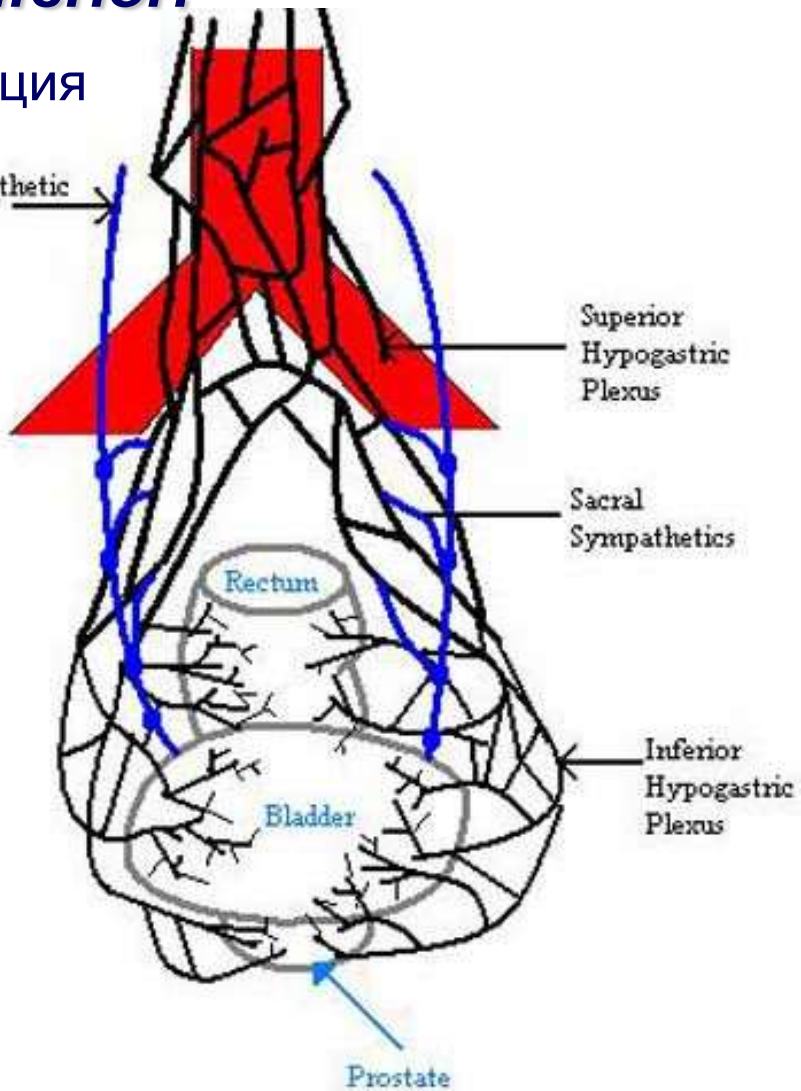

Вторични сплитове в таза

- общи (за мъжа и жената) сплитове:
  - ✓ ***plexus rectales, medii et inferior***
  - ✓ ***plexus vesicalis***
- автономни сплитове у мъжа:
  - ✓ ***plexus prostaticus***
  - ✓ ***plexus deferentialis***
- автономни сплитове у жената:
  - ✓ ***plexus uterovaginalis***
  - ✓ ***nn. vaginales*** – парасимпатикови

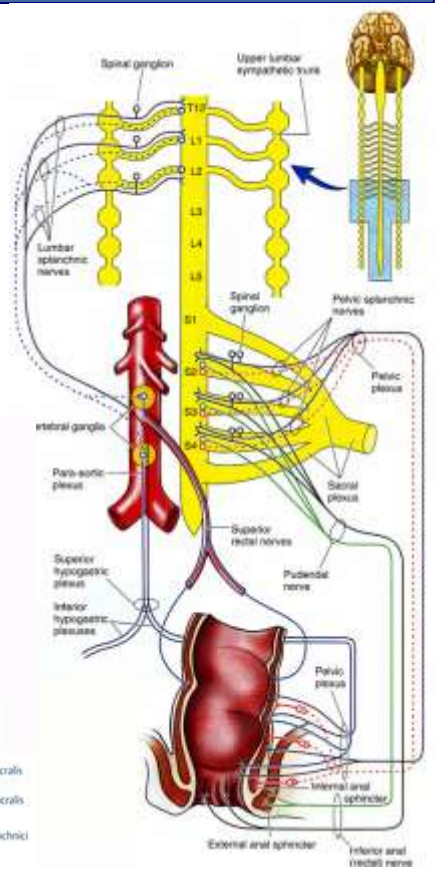

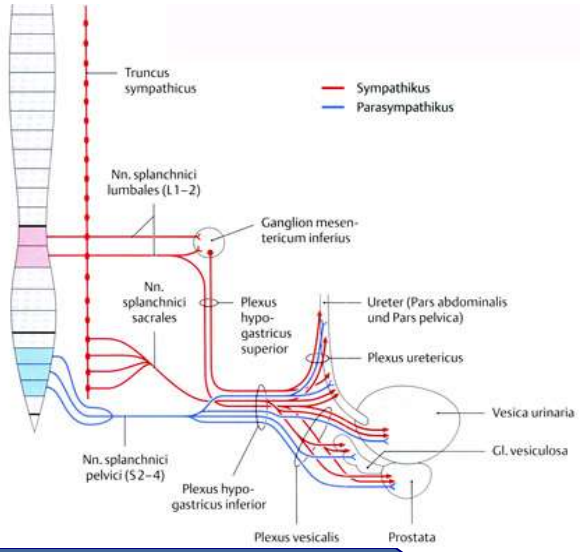

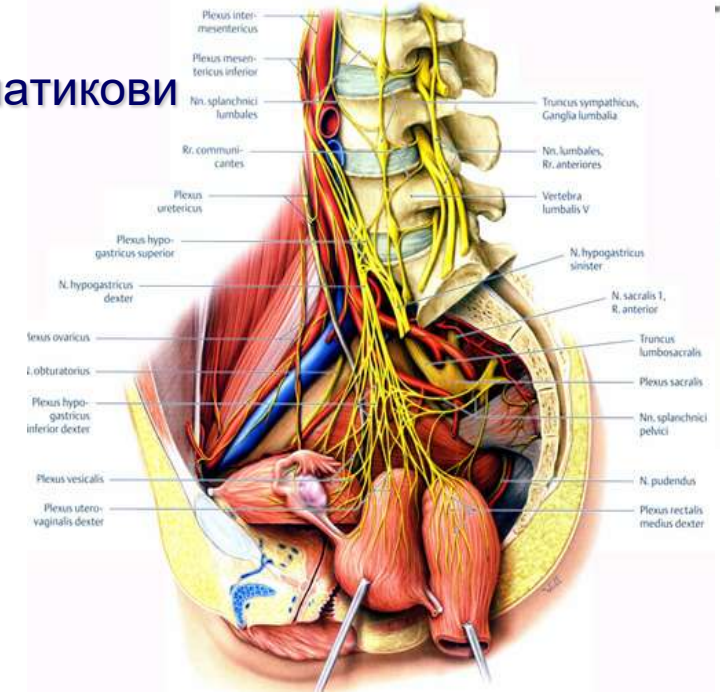

Автономна инервация на мъжките гениталии

- инервирани от соматични и вегетативни влакна
- **соматична инервация**:
  - ✓ *n. pudendus* (S1-S4)
- **автономна инервация** – парасимпатикови и симпатикови влакна:
  - ✓ *plexus pelvicus* ⇨ *plexus cavernosus* ⇨ penis

1 *Erection*. Psychic stimulation of the central *parasympathetic* pathway activates selected preganglionic neurons (P) to pelvic ganglia supplying parasympathetic fibers to the internal pudendal artery, where muscarinic and vasoactive intestinal polypeptide receptors cause the artery to relax, allowing blood to distend the penile cavernous tissue spaces. Cholinergic fibers also cause the relaxant transmitter nitric oxide to be released from the lining epithelium of the cavernous spaces.

2 *Secretion*. Parasympathetic ganglia in the walls of the prostate and seminal vesicles are stimulated to cause glandular secretion (via muscarinic receptors on the acini). These secretions contribute 80% of total semen volume.

3 *Emission*. Psychic stimulation of the central *sympathetic* pathway activates preganglionic neurons to pelvic ganglia supplying fibers to α_1 receptors on the smooth muscle of vas deferens, seminal vesicles, prostate, and internal urethral

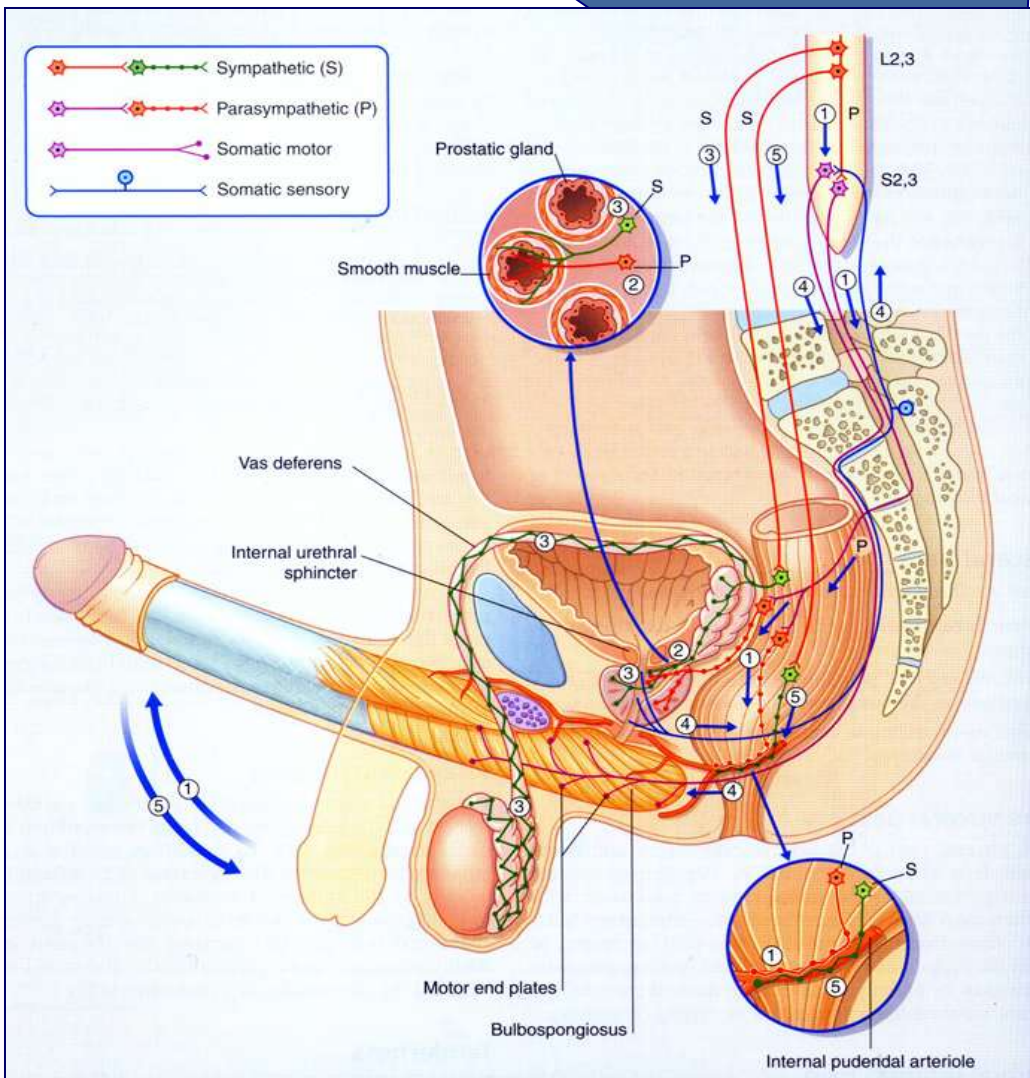

Functional innervation of male genital tract.

Автономна инервация на женските гениталии

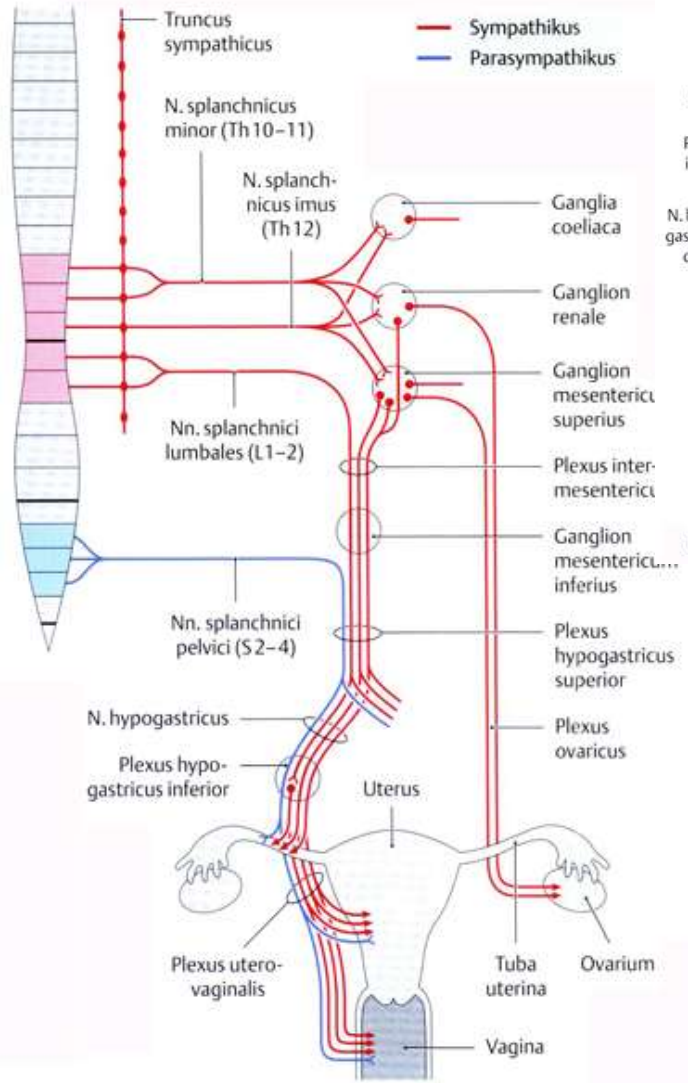

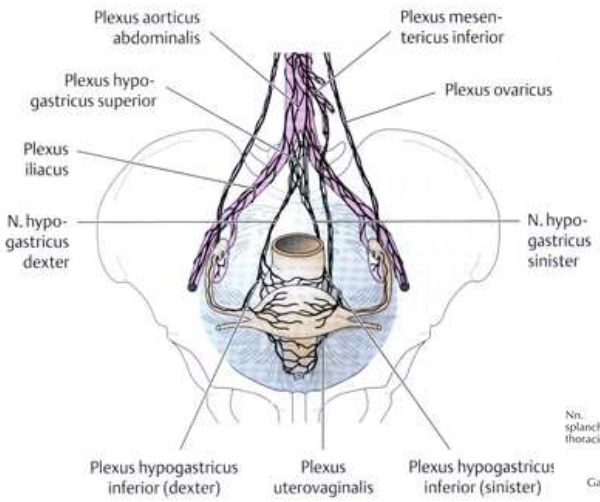

Übersicht über die vegetativen Plexus im weiblichen Becken

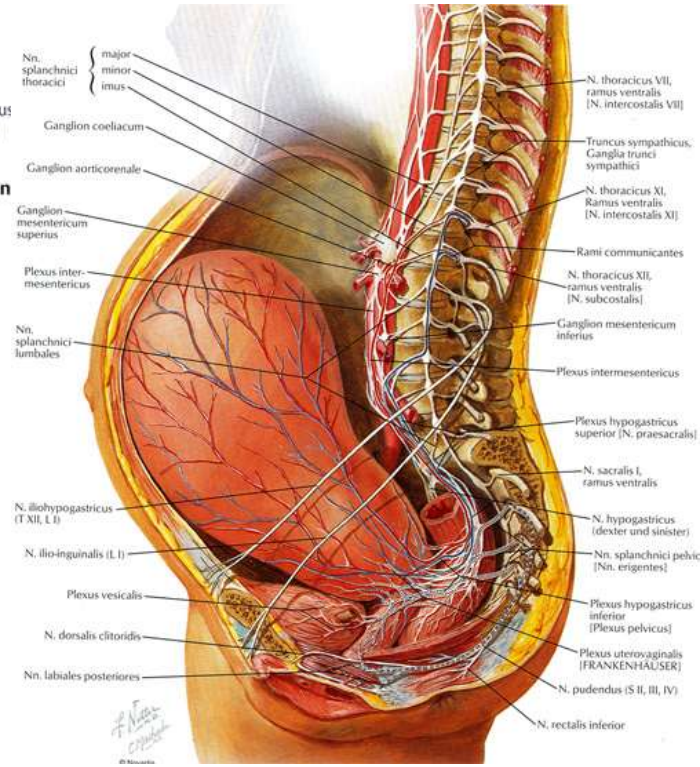

Head-Zone der weiblichen Gonaden

Клинични бележки

- Общият функционален статус на тялото:
  - ✓ Жизнените процеси на човешкото тяло са вегетативни рефлексни отговори.
  - ✓ Включва много сомато-висцерални и висцерални соматични рефлекси.
  - ✓ Метаболитни и механични дразнения на вегетативните нервни влакна предизвикват различни патологични състояния.
  - ✓ Доброто познаване на ядрата, пътищата на влакната и резултантните рефлексни последици от увредата им са полезни за клиничната диагностика и за изучаване на автономната нервна система.
  - ✓ Промените в кожните судомоторни и висцеромоторни рефлекси, измененията в кожната температура и увеличената кожна резистентност към преминаване на електричество показват включване на симпатикови нервни влакна.
  - ✓ Познанията относно дерматомите и инервационната област на периферния нерв често допринасят допълнително за точното локализиране и конкретизиране степента на периферна нервна увреда.

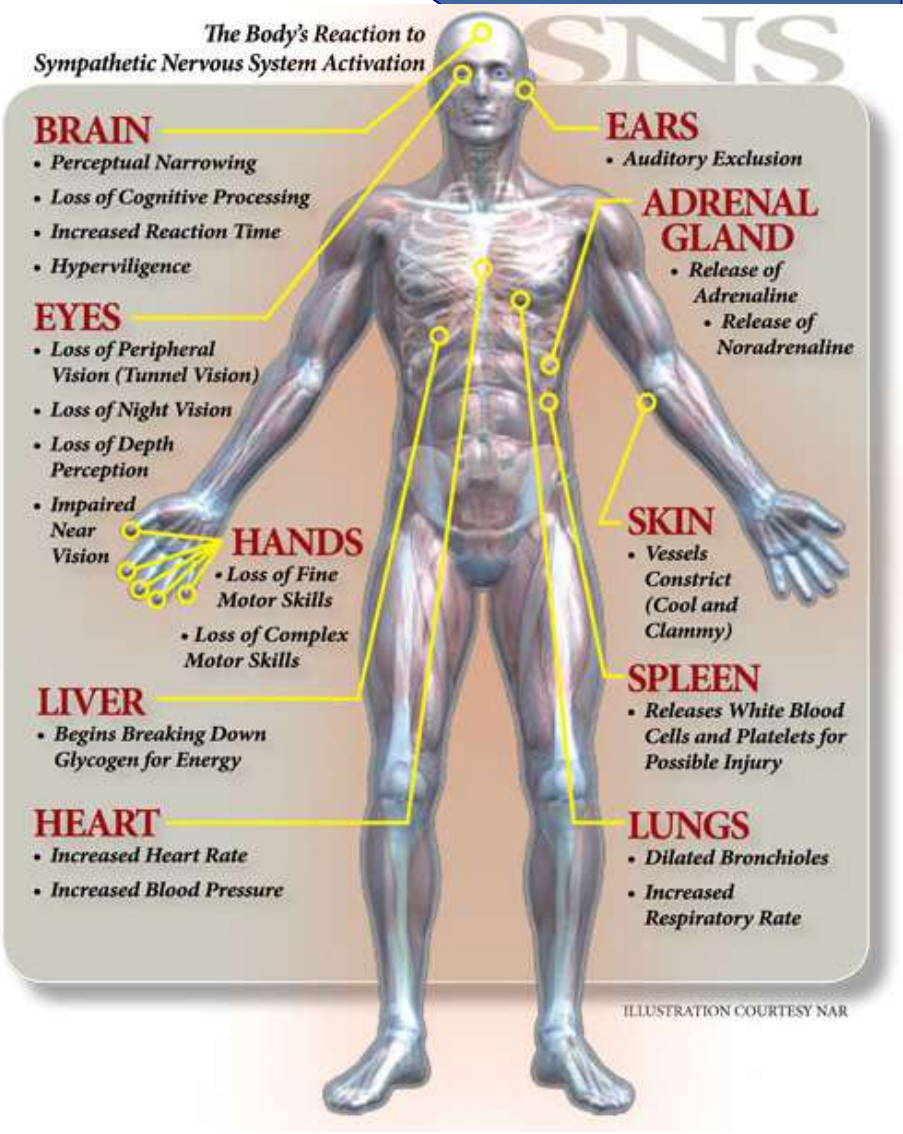

USPS
To: Inferior Hypogastric Plexus
The Sympathetics
Main Branch
Branch Post Office
385
Pelvic Viscera

Teach
Learn

Благодаря…